No.27　March,2023

多摩細胞診研究会会報



目次

多摩細胞診研究会　再開にあたって----------1
布村　眞希（立川相互病院病理診断科）
藤山　淳三（がん研究会有明病院）
我妻　美由紀（国立病院機構　東京病院）
第50回 多摩細胞診研究会プログラム----------4
スライドカンファレンス 1～4----------5
内山　篤・小村　光莉・佐藤　棟勲・渡具知　克
第51回 多摩細胞診研究会プログラム----------9
教育講演 「Lymphangioleiomyomatosis(LAM)の病態とその細胞像」----10
熊坂 利夫 先生（日本赤十字社医療センター）
スライドカンファレンス 1～4----------11
古屋 能孝・原田 邦彦・福田 学
幹事会議事録----------14

多摩細胞診研究会 web開催をめぐって

立川相互病院病理診断科 布村眞季

きっかけは、コロナ禍の自粛ムードにも辟易していた2020年の10月。多摩細胞診の事務局長である高橋美紀子先生が、帝京大溝の口病院の病理部長に就任なさったとのことで、お祝いを口実に押しかけて会食になった。高橋先生にはまぼろしの50回の主催を担っていただくことになっていて、コロナのおかげで無期限延期になっているのも気がかりだった。幸い、東京病院の月例の勉強会は我妻さんの並々ならぬ尽力の下、web開催が地道に続けられていたので、実務の困難さをよくわからずに「多摩細胞診もwebでやってみたい」という話で盛り上がった。

当初の気がかりは、① 実際の運営が滞りなくできるのか、② 会員のみなさんがwebでも気持ちよく参加できるのか、という2点。① については、いろいろトラブるかも知れないし、試験的にスラカンだけで開催してみるか、という話もあったが、幸い、篤志の講師も見つかり、時間をクリアできれば細胞学会のクレジットも獲得できることが分かった。回線の問題も、人数を制限すればクリアできそうだ。そもそも気がかり①は物理的・事務的な課題であり、そういうことに疎い私の出る幕はほとんどない。有能な事務局にお任せして準備状況の報告を逐次受けていただけの左うちわ状態だった。私にできるのは、② の心情的・経験的なハードル対応ということになる。なにせ2020年春に中止を決めた時点では、「多摩細胞診は会っておしゃべりして飲んでナンボ、の会だから」とweb開催なんてやらない派が大勢だったし、私ももちろんそうだった。

Web開催に向けて、多摩細胞診の役員のみなさんに意見をうかがうためのメールがこちら。

「…多摩細胞診研究会は…（中略）…顔見知りと直に会って心置きなく意見を交流しあうのが楽しい会ですが、2年以上お会いできないとなると連絡も途絶えがちになってきました。若いメンバーの発表や勉強の機会が減っていることも切実な問題です。」「みなさんの近況確認も兼ねて、ウェブでの勉強会を試してみたいと思うのですがいかがでしょうか。」

若いメンバーに勉強の機会を、と熱心に支持してくださったのは立川病院の松田さん。コロナ禍でいろんな機会を逸している伸び盛り世代を、生存確認や宴会が大切になっているような私の世代と一緒にしてはいけないことに気づかされた。

というあれこれがあり、2021年3月にweb開催、9月は対面で企画したものの直前でweb開催に切り替え、また2022年3月にはweb開催を予定している。一日も早く、対面での復活開催を遂げ、この間お世話になった方々に直接お礼を述べたい気持ちで一杯だが、それまではweb開催に（できれば顔出しで）ご参加をお願いしたい。

藤山　淳三（がん研究会有明病院）

多摩細胞診研究会の皆様、こんにちは。
COVID-19が 2019年12月初旬に，中国の武漢市で第1例目の感染者が報告され、国内では2020年1月15日に最初の感染者が確認されました。そしてわずか数カ月ほどの間にパンデミックとなったのことも未だ記憶に新しいと思います。あれから3年が経過しようとしていますが、完全な終息にはまだまだ時間がかかりそうです。この間に国内では、累計感染者数は約2900万人、累計死者数は57000人を超えているようです。まさか自分が生きている間にこんなことが起こるとは思いもしませんでした。
さて、多摩細胞診研究会ですが、令和元年10月に第49回が立川病院で実施されたのを最後に対面では開催されていません。しかも令和2年と令和3年の2年間はコロナ禍の真っ只中であり、社会的に人が集まることを許さないという厳しい状況であったため、中止せざるを得ませんでした。
そのさなか、これからの多摩細胞診研究会について、このままコロナが終息するまでじっと待つのか、それとも動き始めた方がよいのか、役員の間で今後の方向性を話し合ってきました。その大前提となるのが、この会は医師や技師あるいは上下関係など抜きにして気楽に細胞について話し合えるアットホームな会であり、それを何十年も続けて来た素晴らしい会だということです。そのため、オンラインで開催することを反対する意見もありました。しかし、コロナが終息するまで何もしないで待つよりも、動き始めることに意味があるということから、第50回の多摩細胞診研究会を令和4年3月にオンラインで開催するに至りました。とは言っても、初めてのオンライン開催であったため、会長の布村先生や事務局長の高橋先生をはじめ、多くの方々が協力しあい、開催できたことは言うまでもありません。特に事務局の我妻さんには多大なるご尽力をいただいたおかげで、無事に開催できたと思います。この紙面をお借りして感謝申し上げます。
　最後に、故上野喜三郎氏は『多摩細胞診研究会設立当初に比べて隔世の感がある。ただ、一つ希望を言わせて頂ければ、この研究会が形式的な研究会にならず、家庭的で暖かみのある研究会として発展されることを希望して止まない。』と生前お話されていました。昨今の医療業界は一昔前と比べると、制約がありすぎ自由が利かなくなったと感じます。しかしこんなご時世でも、上野さんが切望していた、家庭的で暖かみのある研究会として発展できるように、皆で試行錯誤しながら進んでいくことが大切であると思います。

初Web開催となった第50回多摩細胞診研究会と、クレジットの訂正について

我妻　美由紀　国立病院機構　東京病院

2020年3月の第50回多摩細胞診研究会がCOVID-19感染拡大により中止になり2年もの間研究会は中止となりました。その間に学会など勉強する場がWeb開催となることも多くなり、操作にも慣れて皆さんのWebに対する抵抗感が減ってきました。

多摩細胞診は顕微鏡で覗いて、検査士も医師も一緒に細胞について語り合うことを大切にしていたので、対面開催にこだわりがあり、理解が得られなかった部分がありました。しかし、コロナは収まることを知らず、このままだと多摩細胞診研究会自体が消滅してしまうのではないかという危機感から2020年3月に念願の第50回をWeb開催することが出来ました。東京病院の勉強会もWebに切り替えて行っていたことから、同じTeamsを用いて80人という規模で行ってみました。（ちなみに第51回は90名ものご参加をいただきました）

Zoomに慣れていらっしゃる方は多いのですが、Teamsはアプリからでないと上手く動かない事があり、初開催は機器トラブルや熱い解説で時間がかなりオーバーしてしまいました。しかし久々に皆さんのお顔も画面越しに見られ、新しく参加してくださる方も多く、多摩地区だけでなく九州から新潟まで様々な県からもご参加いただけました。これこそWebならではの利点で、大いに盛り上がることが出来たと思っています。

初Web開催でしたので皆様へのメール一括送信方法や、参加後の個人を特定したクレジットの作製、添付送信方法など、一人事務局としてどうしたら簡単に出来るのかと考え、プログラム作成をちょっとかじって、簡単なシステム作成を行いました。興味はあっても、必要に迫られないとなかなか手が出せない分野なので、うまくいかず悩む事もありましたが、楽しんで何とか完成しました。これにより会員の皆様への連絡が容易になり一人で満足しております。

ところが、第51回の開催準備を行っていたとき、細胞学会からのクレジット申請結果を確認したら第50回のクレジットとJSCとIACの点数がだいぶ違うなぁ　？？第50回の点数はJSC：２　IAC：３といつもIACの方が低いのに逆転していたのです。皆さんに発行したクレジットは大丈夫かな？と不安になり確認したら逆…血の気が引きました。

システム作りに集中していたので、皆さんに間違いなく配布できるか、ということだけが心配で、肝心の中身については思い込みからの確認不足。全くお粗末な展開で皆様に本当にご迷惑おかけいたしました。

即座に第50回の正しいクレジットを発行しメールで送らせていただきましたが、検査士カードに貼り直ししていただけましたでしょうか。

見当たらない方は事務局までお問い合わせください。

改めまして、2022年3月第50回のクレジットにつきましては、大変申し訳ありませんでした。なお第51回は大丈夫ですのでそのまま貼付してください。

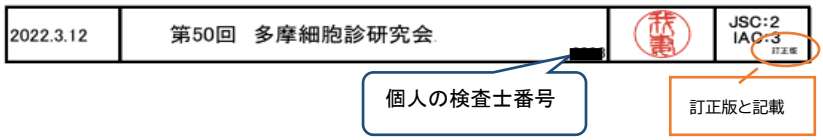

第 50 回 多摩細胞診研究会

日時：令和 4年 3 月 12日（土曜日）15 時 00 分～17 時 35 分
会場：Web 開催（事前申し込み必須）
定員：80名（予定）
会費：無　料

プログラム

14：30～15：00　　受付開始
15：00～15：05　　開会挨拶 多摩細胞診研究会会長　　布村　眞（立川相互病院）
季
15：05～15：55　　講演 1　「体腔液の細胞診断」
　　演者：岡　輝明 先生（複十字病院　病理部部長）
　　座長：高橋　美紀子（帝京大学医学部附属溝口病院）

15：55～16：05　　休憩
16：05～16：10　　総会　　多摩細胞診研究会会長　　布村　眞季（立川相互病院）

16：10～17：30　　スライドカンファレンス
司会：藤山　淳三（がん研有明病院）

症例 1：体腔液：内山　篤（東京医科大学八王子医療センター）
症例 2：体腔液：小村　光莉（立川相互病院）
症例 3：甲状腺：佐藤　棟勲（公立昭和病院）
症例 4：未　定：渡具知　克（東海大学医学部附属八王子病院）

17：30～17：35　　閉会の挨拶
多摩細胞診研究会事務局長
高橋　美紀子（帝京大学医学部附属溝口病院）

スライドカンファレンス　症例1　体腔液

内山　篤（東京医科大学八王子医療センター）

【症例】
患者：60代，女性
主訴：呼吸苦，胸腹水貯留
既往歴：特になし
経過：CTにて巨大後腹膜腫瘤を指摘
血液検査：CEA　3.4 ng/mL，CA19-9　2.06 U/mL未満，　CA125　595.5 U/mL
材料：腹水
【腹水細胞像】

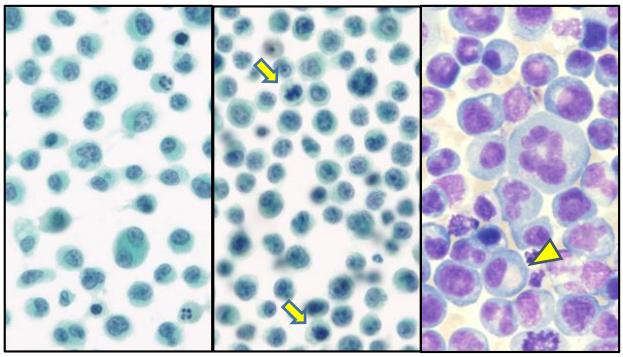

小型リンパ球の3倍以上の大きさの異型細胞が孤在性に多数出現していた．異型細胞の細胞辺縁は明瞭で，核小体を認める異型細胞もみられた．核の偏在傾向や粗く凝集したクロマチンを認めた．核分裂像を示す異型細胞（矢印）も散見された．ギムザ染色では好塩基性の細胞質と核周囲明庭　（矢頭）が伺えた．
【腹水細胞診断】
　Class V　形質細胞腫瘍
【骨髄生検組織像】

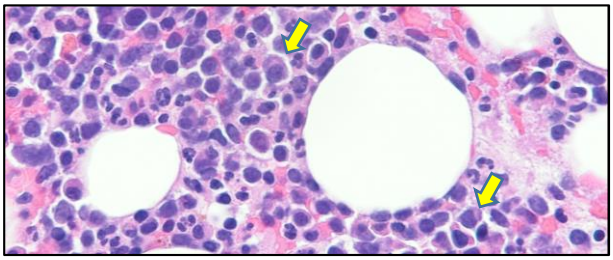

形質細胞と思われる細胞に核の腫大や核形不整がみられた（矢印）．

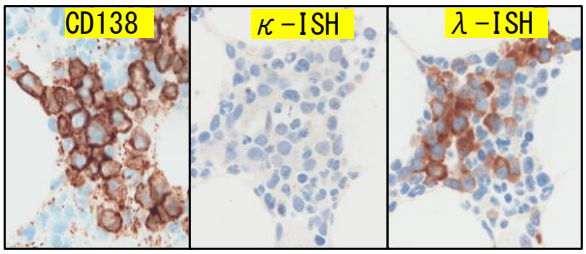

異型細胞はCD138陽性を示し，λ優位の軽鎖制限を認めた．
【骨髄生検組織診断】
　多発性骨髄腫（形質細胞骨髄腫）

【血清蛋白分画】

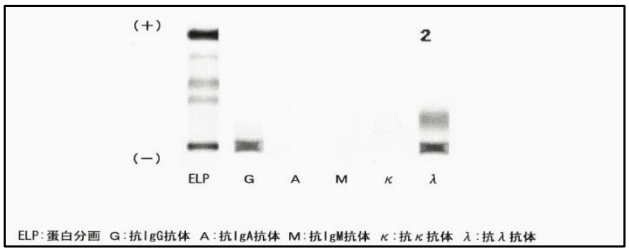

血清からはIgG-λ型（矢印）やBence Jones Protein-λ型（矢頭）のM蛋白が検出された．
【免疫細胞化学】

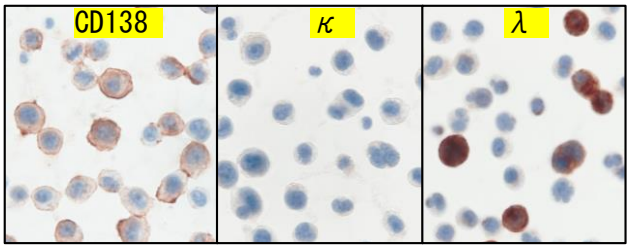

　腫瘍細胞は腹水に出現した異型細胞は骨髄生検と同様にCD138陽性を示した．λは部分的に陽性を示した．
【各種臓器におけるCD138の発現】

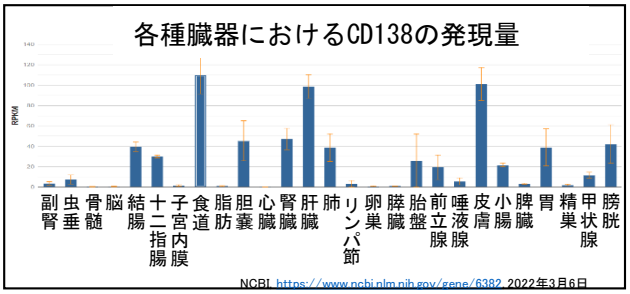

CD138は種々の臓器で発現がみられる．

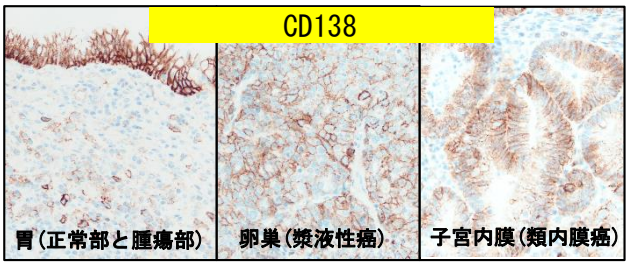

　腹水に比較的出現しやすい癌腫である胃癌や卵巣癌，子宮内膜癌もCD138陽性を示した．良悪を問わず，上皮性の細胞にCD138の発現がみられた．
【まとめ】
　腹水中に出現した多発性骨髄腫（形質細胞骨髄腫）を経験した．
　多発性骨髄腫は特徴的な細胞所見を示した．
　CD138は造血器細胞において形質細胞のマーカーとして用いられるが，種々の上皮性細胞でも発現する．したがって体腔液検体で染色する場合は単独で判断せず，細胞形態や臨床所見を考慮しマーカーを選択する必要がある．

スライドカンファレンス　症例２　体腔液

小村　光莉（立川相互病院）

【症例】　50代 女性
腹部膨満感、食思不振、咳嗽、労作時呼吸苦がありクリニック受診。CTにて両側乳房腫瘤、多発肺結節影、左腋窩リンパ節腫大、背部筋肉内の結節を指摘され左胸腔穿刺施行。
【材料】　左胸水
【臨床診断】　肺癌または乳癌など悪性腫瘍疑い
【職業・生活歴】　看護師、喫煙 40本/日×15年
【細胞所見】
細胞形態の多彩な異型細胞が孤立散在性～集簇状に多数出現している（Fig.1-2）。異型細胞は類円形で多核化と大小不同が目立ち、大型で複数あるいは不整形な核小体がみられる（Fig.3）。細胞質に褐色顆粒を有し、核内封入体をみとめる（Fig.4-5）。相互封入様の所見や粘液様の淡い細胞質をもつ異型細胞の混在もみられた（Fig.6）。


×40　Fig.1

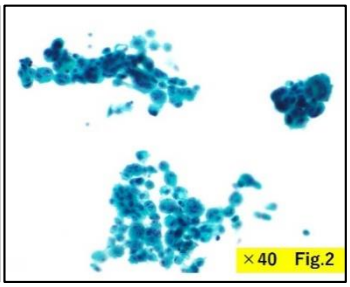
×40　Fig.2

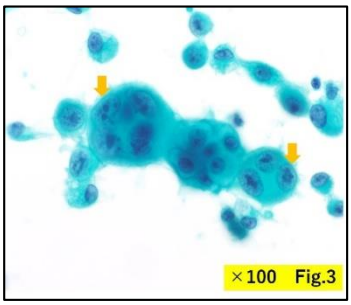
×100　Fig.3

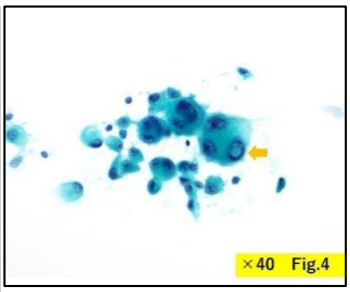
×40　Fig.4

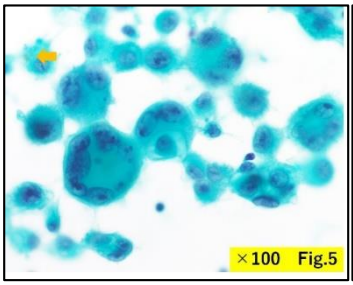
×100　Fig.5

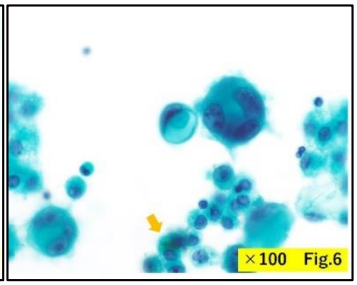
×100　Fig.6

細胞質に着目すると肥厚や毛羽立ち、hump様の所見をみとめ、初見時には悪性中皮腫を鑑別に考えたが合致しない所見も多くみられた。翌日、臨床医より表在型悪性黒色腫の既往があるとの報告から再度鏡検し、悪性黒色腫の特徴所見がみられた。細胞診結果は悪性黒色腫として報告したが、悪性中皮腫に類似する所見も多く鑑別に苦慮した。

【免疫組織化学】
悪性中皮腫除外のためにセルブロックを作製し免疫染色を行った。腫瘍細胞はMelan A(+)、HMB45(+)、S-100蛋白(+)を示し、悪性黒色腫に合致する所見が得られた。また、Calretinin染色を行い中皮細胞が混在していることを確認したが、陽性細胞は少数であった（Fig.7）。Calretinin(+)となったのは孤在性に出現する小型の反応性中皮細胞であり、鑑別に苦慮した大型の異型細胞は90%以上が悪性黒色腫であった。メラニン顆粒を確認するため追加でマッソン・フォンタナ染色を行い、異型の乏しい単核の小型細胞にも含まれることが証明された（Fig.8）。

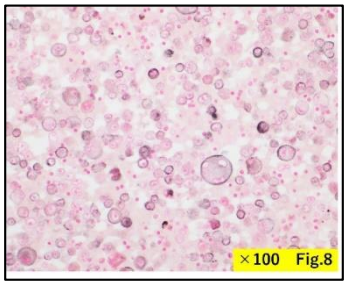
×100　Fig.8

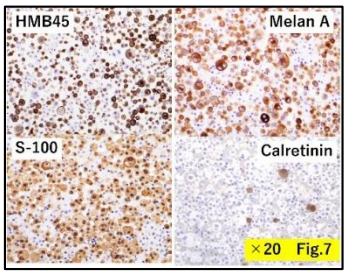

×20　Fig.7

【考察】
悪性黒色腫は核内細胞質偽封入体（Apitz小体）やメラニン顆粒等の特徴的所見を抽出することで鑑別が可能となる。悪性中皮腫は、二核～多核の異型細胞の占める割合が非常に高く微絨毛やhump様の所見が多くみられることが重要な所見である。本症例ではGiemsa染色において細胞質の所見に多彩性をみとめ、微絨毛の形成が乏しいことからも悪性中皮腫の除外が可能であったと考えられる（Fig.9）。PAS染色からも中皮細胞の特徴の抽出を行い、悪性中皮腫否定のための慎重な観察を行うべきであった。

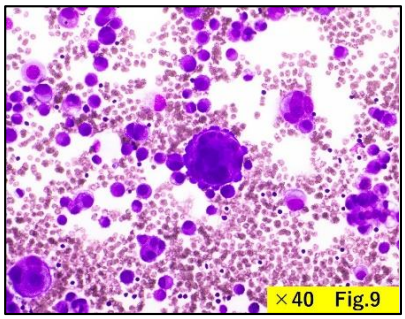
×40　Fig.9

【結語】
今回悪性中皮腫の可能性も除外できず悪性黒色腫との鑑別に難渋した症例を経験した。悪性黒色腫は全身に転移しうるため、体腔液への出現も念頭に置いて観察することが重要である。希少例を経験し知見を深めることができた。

スライドカンファレンス　症例３　甲状腺：
佐藤　棟勲（公立昭和病院）

【症例】
40代女性
主訴：喉周辺の違和感
既往歴：卵巣内膜症性嚢胞、肝臓多発血管腫
画像所見：CTで甲状腺左葉に低濃度領域、
エコーで境界明瞭な低エコー結節
検体：甲状腺左葉　穿刺吸引（直接塗抹法）

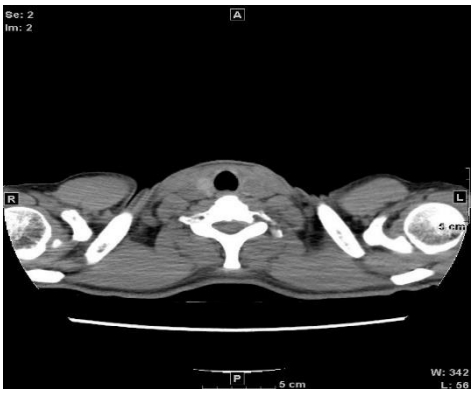

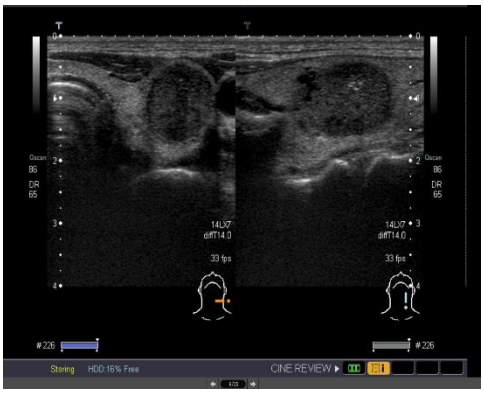

［細胞所見］
胞体が広く結合性の低下した細胞が観察され、細胞境界は不明瞭で核偏在傾向を示す。
個々の細胞は、核は類円形～楕円形。クロマチンは細～疎顆粒状で好酸性核小体がみられます。

［組織所見］
硝子化した血管間質を介して紡錘形あるいは丈の高い円柱上皮細胞が柵状に配列を呈している。核は円形から楕円形で、ときにBizarreな大型核が出現している。

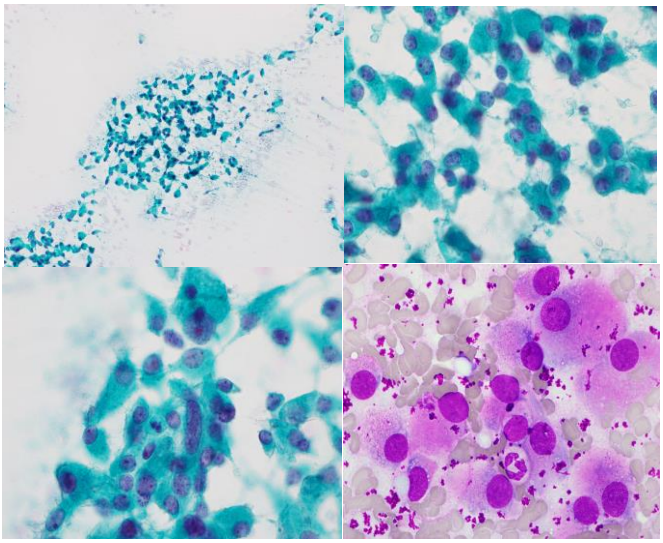

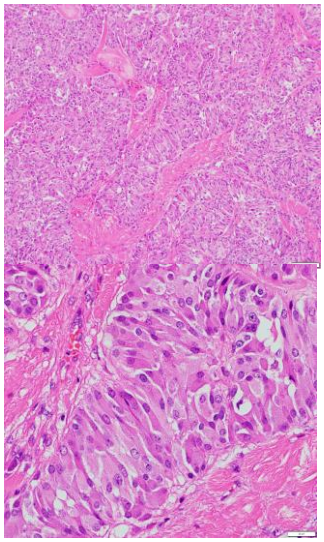

部分的に大型の異型細胞を認め、細胞質は顆粒状でGiemza染色にてメタクロマジーを示す。

免疫染色結果	
陽性	陰性
chromogranin A　Synaptophysin	Thyroglobulin
CD56　NSE	AmyloidA
TTF1　Calcitonin	Congo Red

［考察］
今回、好酸性細胞型濾胞性腫瘍と鑑別を要する稀な髄様癌の一例を提示した。髄様癌の細胞像は多彩で診断に苦慮することも少なくない。今回の症例は、核クロマチンや核小体の所見など非典型的な部分も観察されたが、多彩な細胞の出現や細胞境界不明瞭、核偏在傾向などの所見も見られ髄様癌も鑑別に挙げなければならない症例でした。
細胞像で髄様癌が鑑別に挙がる際は、家族歴や画像所見CEA・カルシトニン値などの臨床情報を確認することで、より診断精度の向上に繋がると考えられる。

スライドカンファレンス　症例4　卵巣：

渡具知　克（東海大学医学部附属八王子病院）

Fig. 1

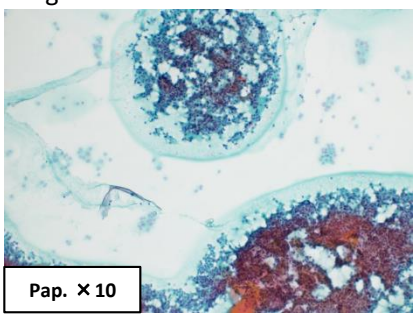

Fig. 2

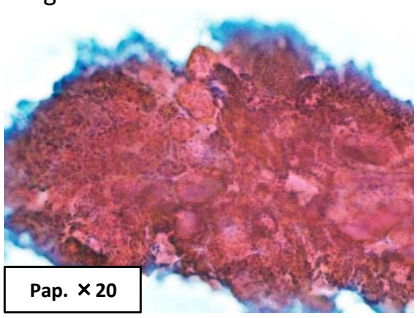

Fig. 3

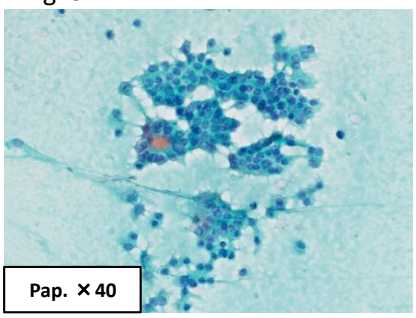

Fig. 4

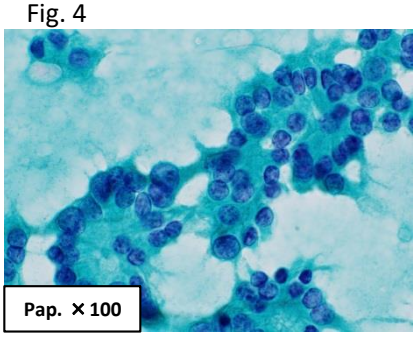

Fig. 5

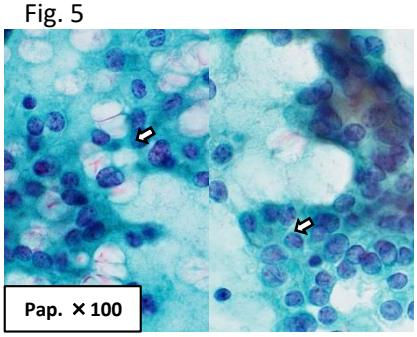

Fig. 6

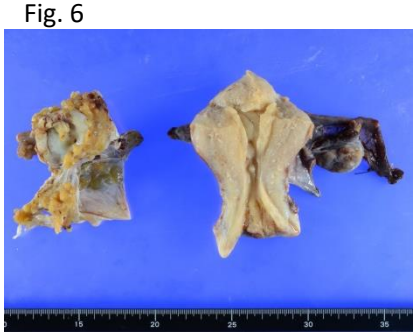

Fig. 7

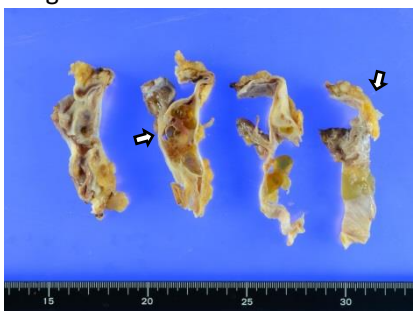

Fig. 8

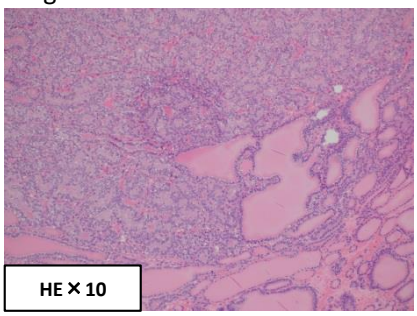

Fig. 9

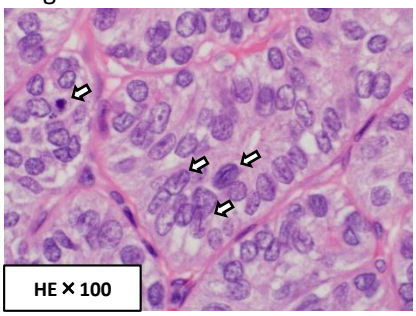

【症例】

年齢・性別：　40代、女性

既往歴：　子宮筋腫

臨床診断：　卵巣境界腫瘍疑い

採取部位：　右卵巣

採取法：　捺印

現病歴：　画像検査で右卵巣に79mmの腫瘤が確認され，卵巣境界腫瘍を疑い手術となった．術中迅速組織診と捺印細胞診も併せて施行された．

【細胞所見】

血性背景に，　シート状～細胞密度が高い重積集塊が多数出現していた(Fig.1)．　集塊には小濾胞様構造を認め，一部に無構造物質もみられた(Fig.2-3)．核は小型で円形～類円形で，核腫大や小型の核小体を呈し，核クロマチンは細顆粒状に増量していた(Fig.4)．また,核溝や僅かに核内細胞質封入体も観察された(Fig.5)．

以上の所見より，卵巣甲状腺腫や顆粒膜細胞腫等が疑われた．

【組織所見】

右卵巣には褐色調の部分と辺縁に白色調の腫瘤が確認された(Fig.6-7)．大小の甲状腺濾胞上皮に類似した細胞が密に増殖している領域が観察された(Fig.8)．これらの細胞の核は腫大し，軽度の核形不整を呈していた．一部に，すりガラス状やCoffebeans 様のnuclear groove を有する核も認めた(Fig.9)．　免疫組織化学染色では，TTF-1(+),CK19(+)，CD15(+) よりStruma ovarii, papillary carcinoma follicular variant と診断された．

【考察】

本腫瘍は卵巣腫瘍の単杯葉性奇形腫および皮様嚢腫に伴う体細胞型腫瘍に位置づけられ，組織のすべて，あるいは大部分が甲状腺組織よりなる奇形腫と定義されている．ほとんどが良性卵巣甲状腺腫だが，その中の0.1～0.3%が悪性転化し乳頭癌が最も多いとされる．

本症例は細胞学的に，比較的平面な小濾胞様構造を伴う集塊が観察され,核溝等を認めることから顆粒膜細胞腫との鑑別に苦慮したが，背景にコロイドが観察され，核内細胞質封入体を認めた際は両者を鑑別する一助になると考えられた．また，文献的に免疫組織化学的染色において，卵巣甲状腺腫ではThyrogloblin とTTF-1，顆粒膜細胞腫ではα-inhibinが陽性を示すと報告されており，両者の鑑別に有用であると思われた．

【まとめ】

本症例の術中迅速捺印細胞診で，コロイドや小濾胞構造を呈する集塊が観察され，卵巣甲状腺腫と推定しえた症例であった．後方視的に観察すると少数ではあったが，核内細胞質封入体や nuclear groove を有する核は，甲状腺乳頭癌と判定しうる細胞所見と思われた．このような細胞所見が多数観察がされれば，術中迅速捺印細胞診は良悪を含めた診断精度の向上に寄与できると考えられた．

第 51 回 多摩細胞診研究会

日時:　令和 4年 9 月 10日（土曜日）13時00分～16時50分
会場:　Web
定員:　80名程度（申し込みはWebで先着順）
会費:　なし

プログラム
13:00～　　接続開始
13:30～13:35　開会挨拶
実施委員長 高橋 美紀子（帝京大学医学部附属溝口病院）
13:35～14:25 **教育講演「最新の肺がん治療について」**
演者: 三浦 弘之 先生 (公立阿伎留医療センター)
座長: 布村 眞季 (立川相互病院)
14:25～14:30　休憩

14:30～15:20 **教育講演**
「Lymphangioleiomyomatosis(LAM)の病態とその細胞像」
演者: 熊坂 利夫 先生（日本赤十字社医療センター）
座長: 高橋 美紀子（帝京大学医学部附属溝口病院）
15:20～15:35 **持ち込み企画**
「BALの処理と診断　どうしていますか？（仮題）」
演者: 岡　輝明 先生（複十字病院）
座長: 高橋 美紀子（帝京大学医学部附属溝口病院）
15:35～15:45　休憩

15:45～15:55　総会　多摩細胞診研究会会長 布村 眞季（立川相互病院）

15:55～16:45 **スライドカンファレンス**
司会:藤山 淳三（がん研究会有明病院）
症例1 体腔液：古屋 能孝（武蔵野赤十字病院）
症例2 髄　液：原田 邦彦（国立病院機構 災害医療センター）
症例3 消化器：福田 学　（帝京大学医学部附属溝口病院）

16:45～16:50 閉会のあいさつ　布村 眞季（立川相互病院）

教育講演
「Lymphangioleiomyomatosis(LAM)の病態とその細胞像」
熊坂 利夫 先生（日本赤十字社医療センター）

Lymphangioleiomyomatosisは肺にびまん性に嚢胞を形成し、気胸を繰り返し、胸腔、腹腔、時に心嚢腔に乳び液の貯留を認める疾患である。乳び体腔液中には100μ程度の大きさのLAM細胞集塊が認められることがある。LAM細胞集塊はLAM細胞の密な集塊であるとともに細胞集塊の周囲をリンパ内皮細胞が覆うという二重構造を有するという他に類を見ない形態を呈しており、細胞診断時には注意を要する。

LAMは常染色体優性遺伝を示す結節性硬化症（TSC)に発症するTSC－LAM例と背景にTSCを伴わないSporadic LAM例があり、主として女性に発症し、肺、リンパ節などに病巣が認められる。LAMは*TSC1/2*遺伝子の異常によりPerivascular epithelioid cells (PEC)という正常細胞にCounterpartを持たない細胞が増殖する腫瘍性疾患であり、その細胞形態は平滑筋細胞に類似する。

LAM細胞はその名前の由来となったリンパ管に沿って増殖する特徴があるが、このリンパ管はLAMが発現するリンパ管増殖因子（Vascular endothelial growth factor-D: VEGF-D)により誘導されることがわかっており、LAM細胞の増殖とともにリンパ管新生によりリンパ内皮細胞による3次元ネットワークが形成される。このリンパ管内皮のネットワークがLAM細胞集塊の周囲をおおうことにより、リンパ内皮細胞に覆われたLAM細胞集塊が周囲のLAM細胞から遊離し、体軸に沿ったリンパ腔を浮遊し着床したリンパ節でLAM細胞が再び増殖を開始しLAM細胞の集塊を形成しつつリンパ管新生を誘導し、リンパ内皮に覆われたLAM細胞集塊を形成しリンパ系内に浮遊していく。これらを繰り返すことによりLAMの病態が進行し、最終的に胸管から上大静脈系に入り心臓を介して肺へ到達し、そこで肺LAM症を発症すると考えられる

このような他疾患には見られない良性腫瘍でありながら転移機構を有するというLAMの特殊な病態をリンパ管新生というLAMの特徴から解剖学、組織学、細胞形態学および実験を通して明らかにした。

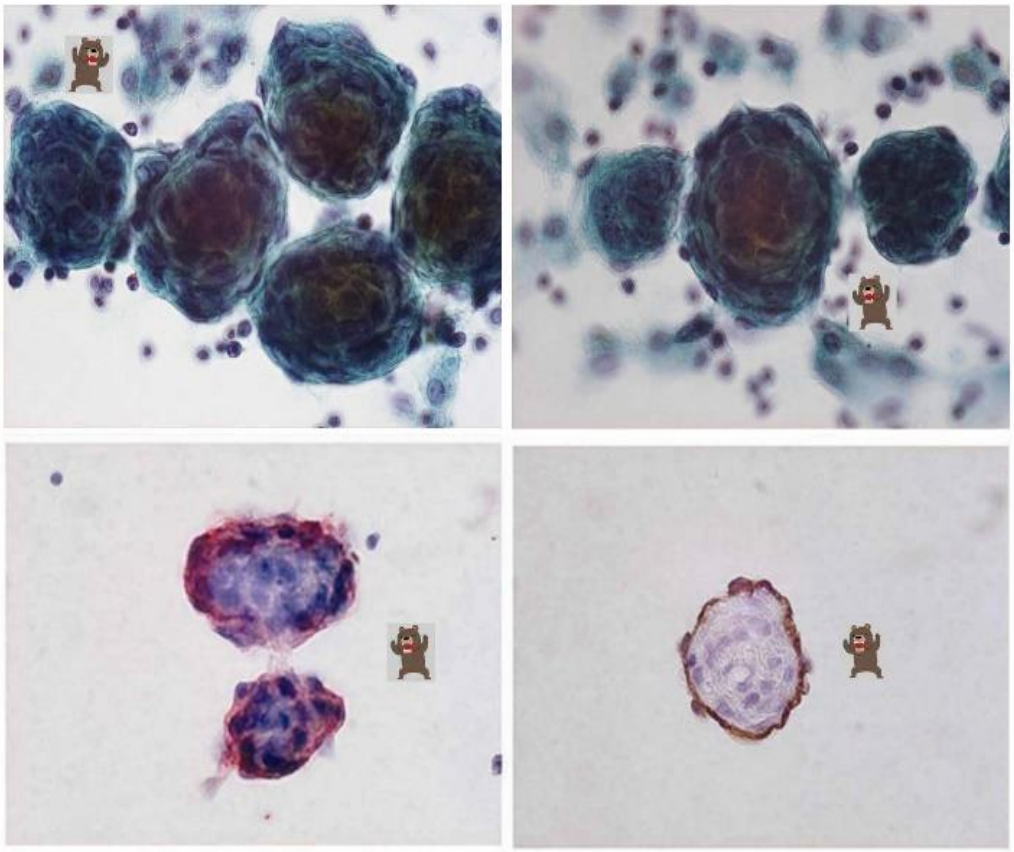

上段：LAM細胞の塊りの間隙を伴う数珠状の連結が認められる。LAM細胞集塊の表層は平坦な核を有する細胞により覆われ、一部LAM細胞集塊の間隙を乗り越え細胞集塊どうしを連結させている。
下段：LAM細胞集塊の表層を覆う平坦な細胞はVEGFR-3（左）やD2-40（右）などのリンパ内皮マーカーが陽性である。また、左では2個のLAM細胞集塊がリンパ内皮細胞により連結しているが、今にもちぎれそうに見える。おそらく、LAM細胞集塊どうしを連結しているリンパ内皮細胞は結合性が弱く、比較的簡単に分離するものと考えられる。

スライドカンファレンス　症例1 体腔液

古屋 能孝（武蔵野赤十字病院）

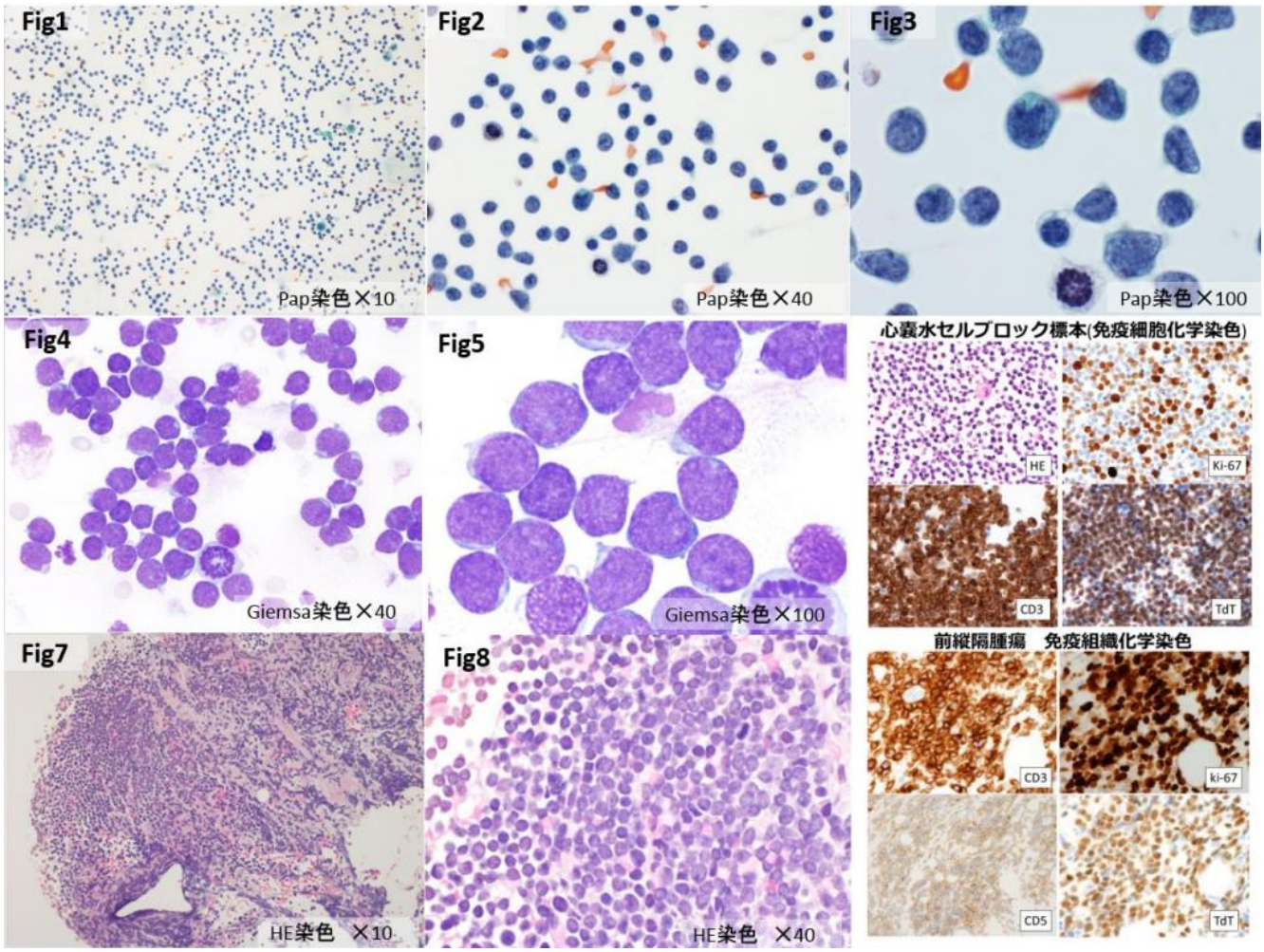

【症例】20 代後半 女性

【現病歴】労作時の息切れがありCT 検査で心嚢水貯留を認め 当院に紹介受診された．呼吸状態改善の為，心嚢ドレナージが 施行され心嚢水細胞診が提出された．その後の精査により前縦 隔に腫瘤性病変を指摘されCT ガイド下針組織生検が施行された．

【材料】心嚢水 引きガラス法で作製

【細胞所見】中型リンパ球相当の異型細胞が孤立散在性に単調 なパターンで出現していた．異型細胞はN/C 比がきわめて高 く，核に切れ込みが見られ，核分裂像も散見された(Fig1-3)．ギ ムザ染色では核膜が陥凹する核形不整と塩基性を示す狭い細 胞質，クロマチン繊網状を呈していた(Fig4-5)．異型細胞サイズ が比較的小さいが，細胞像からリンパ腫を疑った．

【組織所見】前縦隔腫瘍針生検標本では，小型～中型のリンパ 腫様細胞が線維性間質を伴いびまん性に増殖していた．リンパ 腫細胞の一部は複雑な核形状を呈し，リンパ腫以外の要素はほ とんど見られなかった(Fig7-8)．免疫組織化化学染色の結果は CD3(+)，CD5(+;weak)，CD10(+)，CD20(-)，CD56(-)，desmin(-)， AE1/3(-)，Ki-67 index >90%，TdT(+)であった(Fig9)．以上の所見 よりT 細胞性リンパ芽球性リンパ腫と診断した．

【考察】T 細胞性リンパ芽球性リンパ腫は小児から若年者に好 発する高悪性度リンパ腫で，縦隔病変による呼吸障害を合併す る場合があり早期診断と治療が重要である．リンパ芽球性リン パ腫の細胞判定にはパパニコロウ染色による単調な出現パタ ーンと深い切れ込みの核形不整，ギムザ染色による繊細緻密な 核クロマチン状態の把握が非腫瘍性リンパ球との鑑別に重要 と考えられた．また心嚢水検体を用いセルブロック標本を作製 し免疫細胞化学染色を試行したところ組織診と同様の染色態 度であった(Fig6)．更に心嚢水を用いたフローサイトメトリー (FCM)でも組織診とほぼ同様の結果が得られた．臨床的に採 取機会の限られる心嚢水などの場合，セルブロックや FCM は 確定診断のツールとなることが示唆された．

【まとめ】異型の目立たない小型～中型のリンパ腫は各染色の 特徴を生かして細胞判断することが重要である．またリンパ腫 を疑う小円形細胞腫瘍の症例に関しては，積極的な FCM やセ ルブロック標本を用いた免疫細胞化学染色が診断に有用であ る

スライドカンファレンス　症例2 髄 液

原田 邦彦（国立病院機構 災害医療センター）

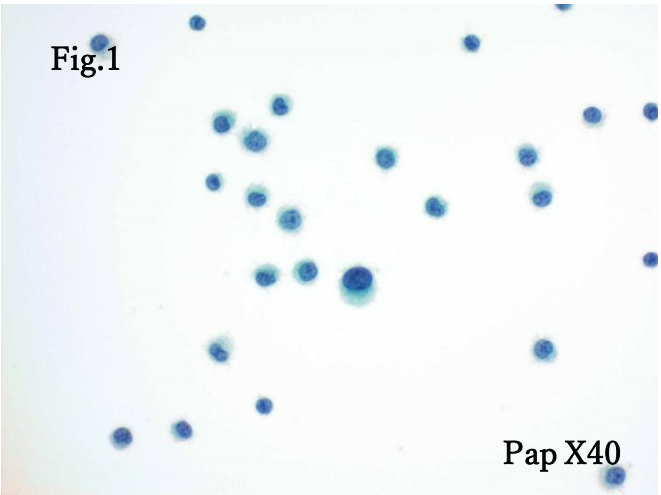

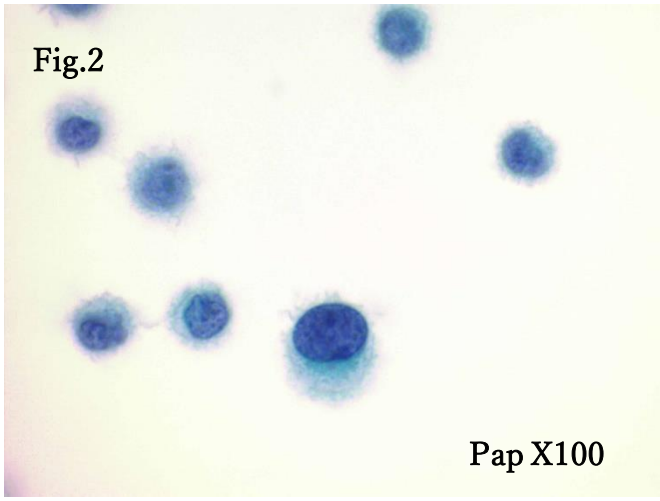

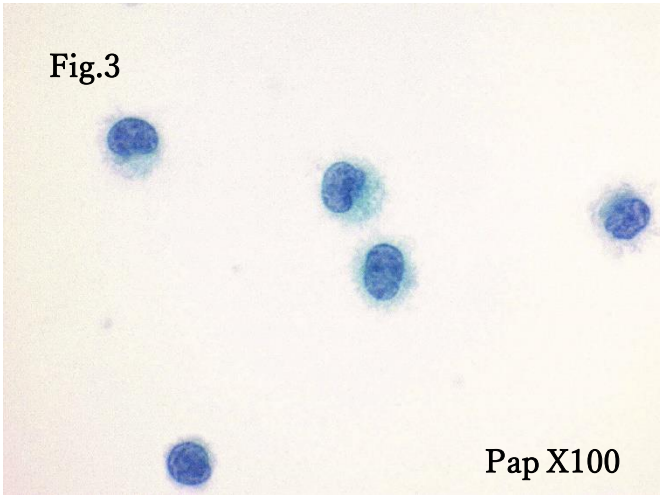

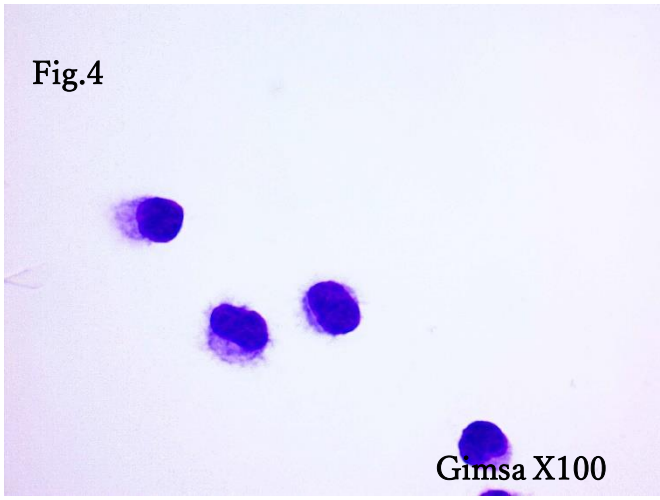

【症例】
80歳，女性．ふらつきを主訴に来院された．来院時の血液検査で著明な血球減少が認められた．またMRI検査で小脳出血が指摘され，脳梗塞や脳出血，腫瘍性病変が疑われ診断目的のため髄液検査が施行された．

【来院時血液検査データ】
WBC 1000/μL，RBC 235.0万/μL，HGB 7.8g/dL，HCT 23.5%，PLT 2.5万/μL．

【来院時血液検査データ】
WBC 1000/μL，RBC 235.0万/μL，HGB 7.8g/dL，HCT 23.5%，PLT 2.5万/μL．

【髄液の細胞像】
異型の弱い小型～中型の異型リンパ球が散在性に多数出現していた（Fig.1）．異型リンパ球の細胞質は広く・淡明で，目玉焼き状の形態を示す細胞や細胞質周囲に毛髪状の突起を有する細胞も確認できた（Fig.2,3）．ギムザ染色でも細胞質周囲の毛髪状突起を確認できた（Fig.4）．以上のことから，Low grade のMalignant lymphoma であり，Hairy cell leukemia の可能性があると診断した．

【骨髄の組織像】
豊富で淡明な細胞質を有する小型～中型の異型リンパ球がびまん性に増殖していた．核分裂像や核破砕像は確認できなかった．免疫組織化学染色ではCD20（＋），CD79a（＋），CD3（－），CD5（－），CD10（－），CD23（－），CD138（－），Cyclin D1（弱＋）であった．またBRAF V600E 変異（＋），CD45ゲーティングでもB cell 系とCD11c の増加が認められた．以上のことから，Hairy cell leukemia, classic type と診断した．

【まとめ】
今回髄液中に出現したHairy cell leukemia の症例を経験した．Hairy cell leukemia は50歳代の男性に好発するまれな疾患で，古典型，バリアント型，日本型の3種類に分けられる．発生頻度は日本で非常に低く，欧米で比較的高いとされている．豊富な細胞質と毛髪状の細胞突起を有するHairy cell が特徴的な低悪性度の成熟B細胞リンパ増殖性疾患である．そのため，Hairy cell leukemiaの診断には，遺伝子検査やCD45ゲーティング検査も重要であるが，髄液中の細胞質周囲の毛髪状突起を有するHairy cell の確認が早期診断に結びつくと考えられた．

スライドカンファレンス　症例3 消化器

福田 学 （帝京大学医学部附属溝口病院）

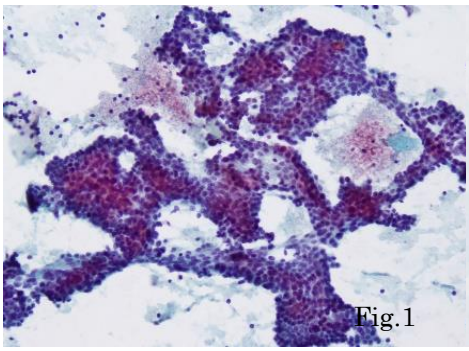
Fig.1

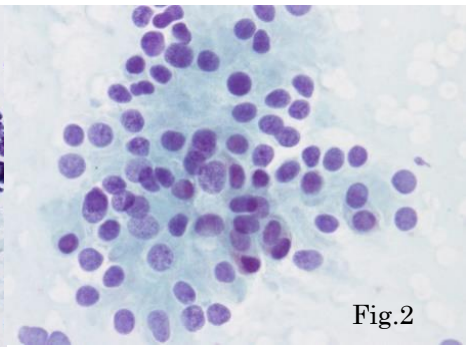
Fig.2

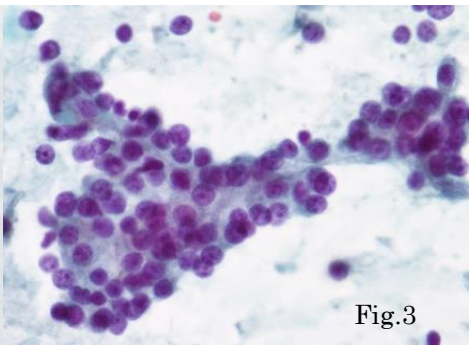
Fig.3

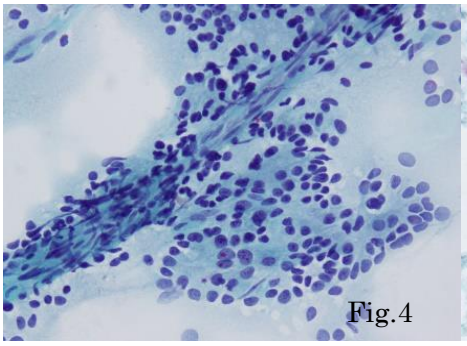
Fig.4

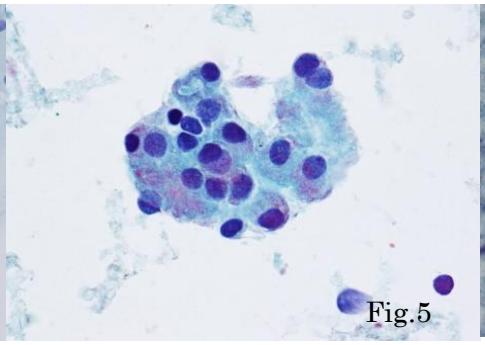
Fig.5

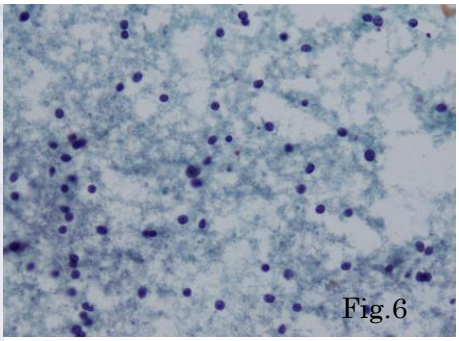
Fig.6

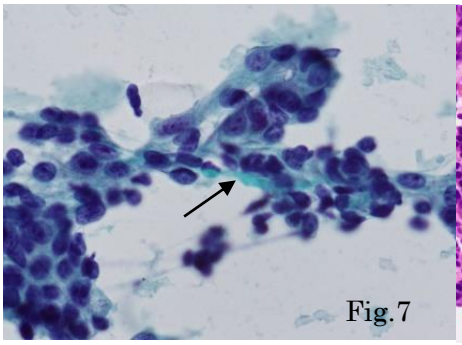
Fig.7

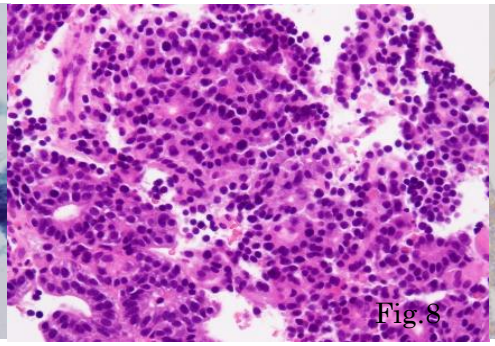
Fig.8

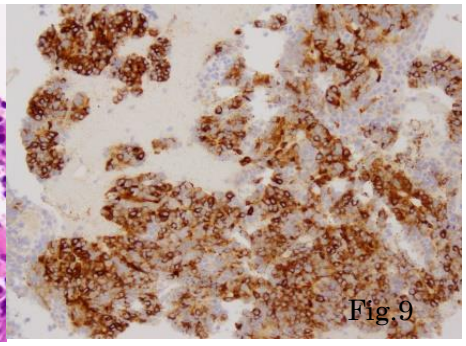
Fig.9

【症例】80代、男性。CTにて膵尾部に46×51ｍｍ大の腫瘤を認め、EUS-FNAを施行。

【細胞所見】重積性で腺管様配列を示す腺癌様の大型集塊(Fig.1)とロゼット様(Fig.2)、腺房様配列(Fig.3)や血管の介在する集塊(Fig.4)が見られた。個々の細胞は小型で均一、クロマチンは細顆粒状で、細胞質は好酸性顆粒であった(Fig.5)。また、一部に裸核細胞(Fig.6)やライトグリーンに好染する硝子様成分(矢印)が見られた(Fig.7)。

【組織所見】小腺管あるいはロゼット構造と鑑別を要する小型腺腔像や、明らかな腺管状構造を示した(Fig.8)。免疫組織化学ではbcl-10(331-3)が陽性(Fig.9)、chromogranin A, synaptophysinは散在性に陽性であり、acinar cell carcinoma(ACC)と診断した。

【考察】膵臓ACC, neuroendocrine tumor(NET), Solid-pseudo papillary neoplasm(SPN)を比較した。1)ロゼット様集塊と血管の介在する集塊はACC, NET, SPNの全てで見られ類似するが、SPNは血管が明瞭であった。2)NETは核線が見られた。3)SPNは核溝がみられた。4)ACCとNETでは細胞質に好酸性顆粒がみられ、SPNは腔胞がみられた。5)ACCとNETは裸核細胞が見られ、SPNは細胞質が細長く伸びる有尾状を示した。6) SPNは硝子様成分、球状体を認めた。

【まとめ】ACC, NET, SPNは類似した細胞像で鑑別を要する。今回の症例では多彩な細胞像であった。ACCは症例が少なく細胞像の情報が乏しいが、それぞれの特徴を捉えることが重要と思われた。

幹事会議事録

2022年3月12日
第50回多摩細胞診研究会　幹事会議事録

1. 今後の研究会開催方法について
「次回は対面だけ又はハイブリッドも考えたほうが良いのではないか」という意見があったため、今後の検討課題とする。

2. 次回の研究会開催場所と日時について
次回開催施設は昨年中止となった帝京大学溝口病院とし、開催時期は9月から10月あたりで溝口病院の都合と学会などと当たらない日とする。
すでに日程が決まっている研修会や学会があれば、事務局に連絡する。

3. 会報作成担当者の交代
会報担当をしていただいた若槻さんの後任を3年間の期限付きで公立福生病院の松本さんに決定した。

2022年9月10日
第51回多摩細胞診研究会　幹事会議事録

1. 今回の研究会について
今回の終了時間は8分の延長となったが、事前の通信テストを2回行ったので講師の先生や症例検討での操作の不具合は前回より確実に減少した。
技師の発言があまり見られなかった。次回からは講師に技師を入れるべきとの意見があった。

2. 次回の開催について
出来れば対面で行いたいが、使用できる施設が今のところない。
Web開催でも継続することが望ましいので、3月4日または11日あたりを候補に次回の準備を行う。



多摩細胞診ホームページ

スライドカンファレンスの画像
過去の会報はこちらから

編集後記

本会報から長年編集責任者をしていただいた東京医科大学八王子医療センターの若槻さんよりお役目を引き継がせていただき、人生で初めて会報の編集の仕事をさせていただきましたが、自分のセンスの無さに驚きを隠せません。前任の若槻さんのすごさが良くわかりました。任期の間に少しでも質の良い会報になるよう努力したいと思います。

多摩細胞診研究会事務局
独立行政法人病院機構東京病院
臨床検査科 病理検査室
〒204-8585 東京都清瀬市竹丘3-1-1
電話 042-491-2111

編集責任者：松本　純
（公立福生病院）
発行責任者：布村 眞季
（ 立川相互病院 ）