No.28　March,2024

多摩細胞診研究会会報



目次

第52回 多摩細胞診研究会プログラム----------1
スライドカンファレンス 1～4----------2
綾部 友紀・海老原 美里・加藤 くるみ・對馬 愛

第53回 多摩細胞診研究会プログラム----------9
スライドカンファレンス 1～4----------10
朝倉 千尋・須田 真優・武田 優華・ 坂牧 久仁子

祝　対面開催
田中 良太 先生 （杏林大学医学部 呼吸器・甲状腺外科学）寄稿--14

幹事会議事録----------17

第 52 回 多摩細胞診研究会

日時：令和 5年 3 月 11日（土曜日）13 時 00 分～17 時 00 分
会場：Web 開催（事前申し込み必須）
定員：100名程度
会費：無　料

プログラム

12：30～　接続開始
13：00～13：05　　開会挨拶
　　実施委員長　　布村　眞季 (立川相互病院)
13：05～13：55　　教育講演「胎盤の病理と細胞検査士に知って欲しい」
　　演者：藤林　真理子 先生（立川相互病院）
　　座長：布村　眞季（立川相互病院）
13：55～14：00　　休憩
14：00～14：50　　教育講演「子宮内膜細胞診（直接塗抹法）」
　　演者：吉田　志緒子 技師（東京都予防医学協会　母子保健検査部）
　　座長：高橋　美紀子（帝京大学医学部附属溝口病院）
14：50～15：00　　休憩
15：00～15：10　　総会　多摩細胞診研究会会長　　布村　眞季（立川相互病院）

15：10～16：55　　スライドカンファレンス
司会：藤山　淳三（がん研有明病院）

症例 1：子宮頸部：綾部 友紀（東京都予防医学協会 母子保健検査科）
症例 2：子宮体部：海老原 美里（武蔵野赤十字病院）
症例 3：呼吸器：加藤くるみ（東京医科大学八王子医療センター）
症例 4：その他(眼窩腫瘍)：對馬 愛 (東海大学医学部付属八王子病院)

17：30～17：35　　閉会の挨拶
松田 重光（共済立川病院）

教育講演　「子宮内膜細胞診（直接塗抹法）」

吉田　志緒子 技師（東京都予防医学協会　母子保健検査部）

【はじめに】

子宮内膜はホルモン等の影響をうけ，正常でも形態が変化する．また悪性の多くを占める高分化型類内膜癌は細胞異型が目立たず，判断に苦慮することがある．今回，基本的な日常注意したい症例や所見，活用したい所見をいくつか確認したい．

【注意したい症例】

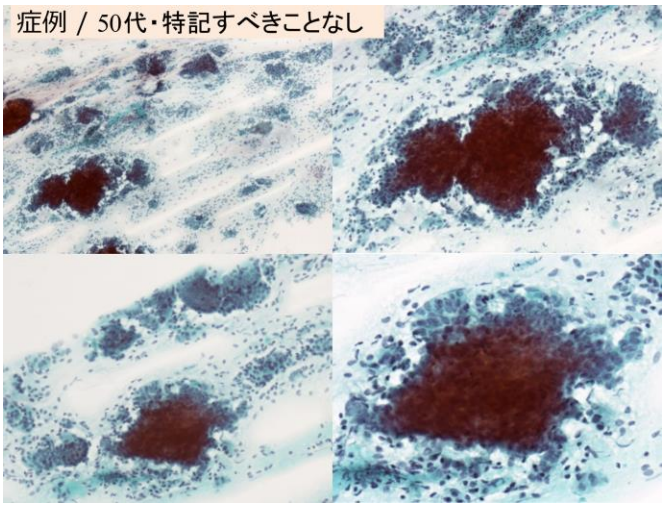

比較的平面の集塊がみられ，一部に重積を示す集塊が出現．核異型は乏しく，間質細胞も多くみられるため子宮内膜増殖症と判定したが，組織検査では類内膜癌と診断された．細胞像を見直すと，重積を示す集塊は，不整な突出がみられる整形をしており，不規則な重積もみられた．また集塊辺縁からは細胞のほつれもみられた．当初比較的平面と判断した集塊は，集塊から離ていく異型細胞の小型集塊が多く含まれていたと考えられる．また間質細胞と判断した細胞のなかにも孤立性の異型細胞が含まれていた可能性がある．細胞異型の乏しい高分化類内膜癌が多くを占める内膜細胞診では，細胞集塊の構造の質的・量的観察が重要である．

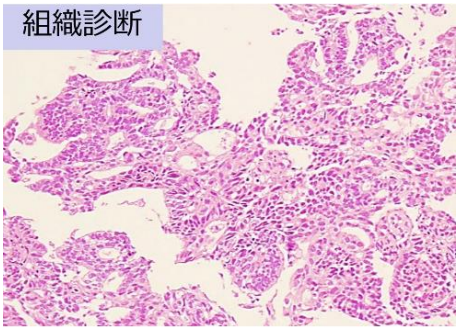

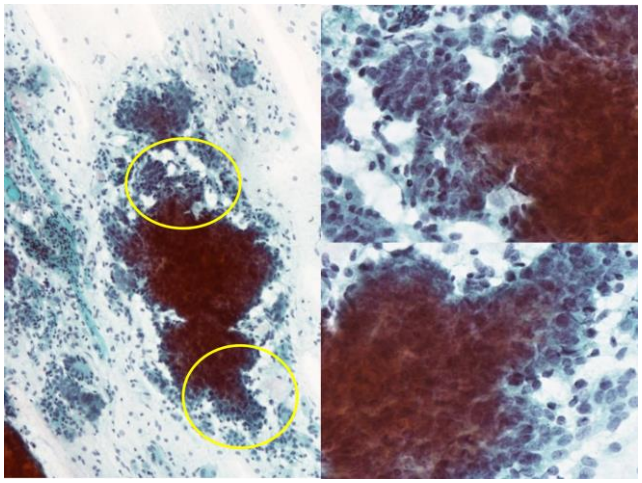

なお内膜腺間質破綻などホルモン状況や良性病変でも異常集塊と認識される集塊も出現するため，異常細胞集塊や集塊の構築細胞の種類，間質細胞の状態などを観察し，臨床情報も加えて総合的に判断することが大切である．核異型については，癌症例では微細なクロマチンが核内に充満している所見を見る事が多く，増殖期内膜細胞の核より淡染してみられるため注意が必要である．

【注意したい所見】

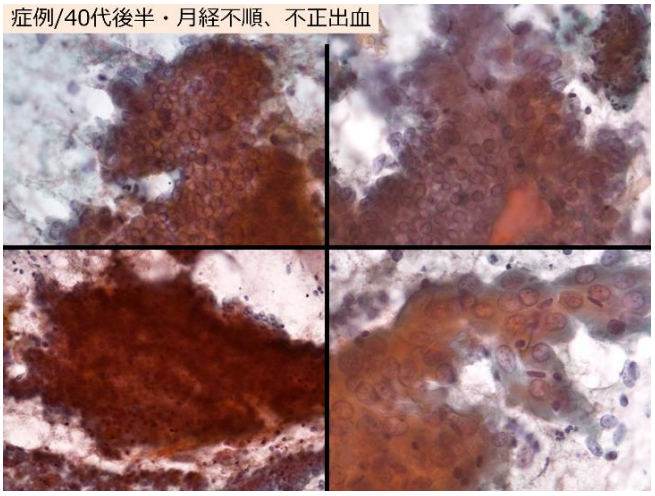

症例には，核異型や核配列の不整を伴う不整形突出集塊や，腺腔の増加した集塊，化生細胞からなる集塊が出現しており，類内膜癌が推定される．

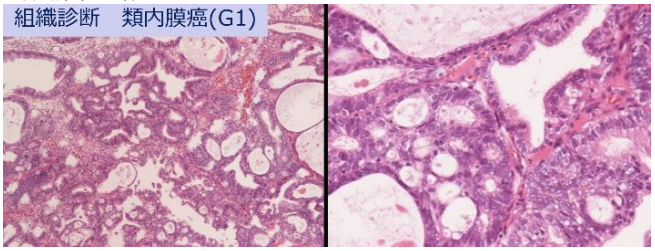

組織診断でも類内膜癌と診断され，一部化生性変化を伴っていた．

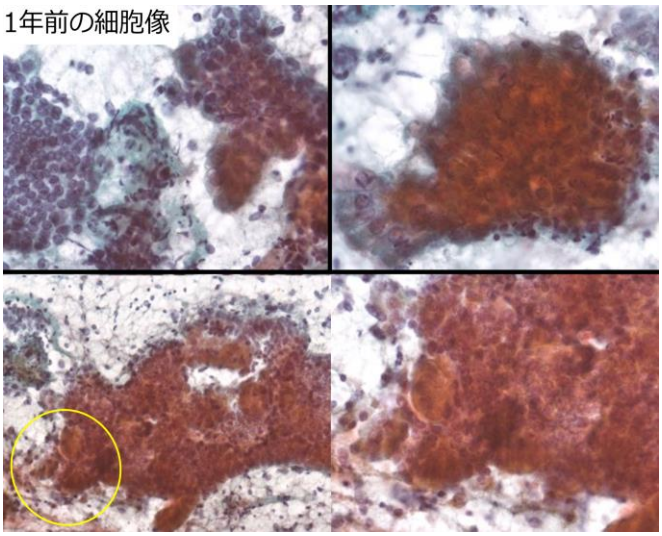

この症例は1年前にも内膜細胞診が施行されており，その時点では，不整形突出集塊が出現していたものの，核異型は乏しく，シート状・土管状集塊も多数みられ，子宮内膜増殖症と判定した．化生細胞の出現は多かった．なおこの時点での組織検査の依頼はなく，一回細胞診検査の依頼があったが，内膜細胞が不足していたため，判定不能と報告している．

細胞集塊占有率の比較　（%）

	異常ととれない集塊 占有率	異常集塊 占有率	化生細胞集塊 占有率
提示症例（類内膜癌）	10.2	69.4	20.4
1年前	46.5	24.2	29.4

下の症例は，異常細胞集塊の種類や占有率に差は認められず，化生細胞の出現が非常に目立つ症例であったが，癌症例に比べ病変が無かった症例のほうが化生細胞集塊占有率は高値であった．化生細胞で悪性等の病変の推定や評価を行うのは難しいと思われた．

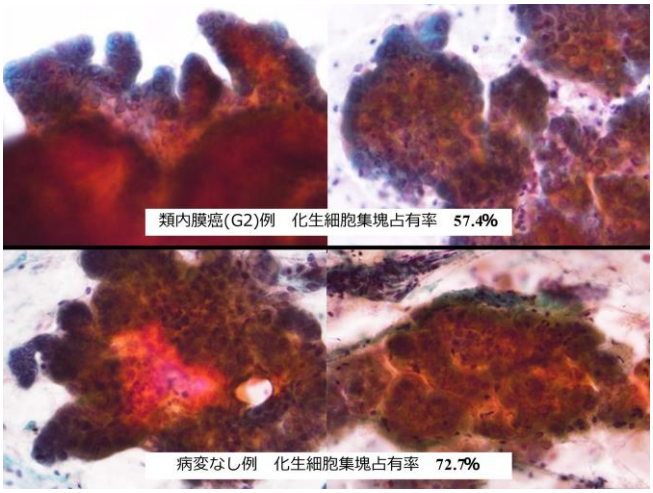

子宮内膜ではさまざまな細胞質変化/化生が起こる．子宮増殖症や子宮体癌においてみられることが多いが，生理的変化を含めた良性病変など様々な病態において観察され，判断に苦慮する場合も多い．細胞の判定は，類内膜細胞における異常集塊，不規則な細胞重積，核異型等の所見から行うことが原則であるが，多数の化生細胞の出現は腫瘍性病変の存在を考慮し，次の検査あるいは経過観察が必要であると考えている．

【活用したい所見】

生検組織診断で癌を考える間質内浸潤の補助的な指標である所見は細胞診の所見として観察が可能で，慎重なスクリーニングを行う指標として有用である．

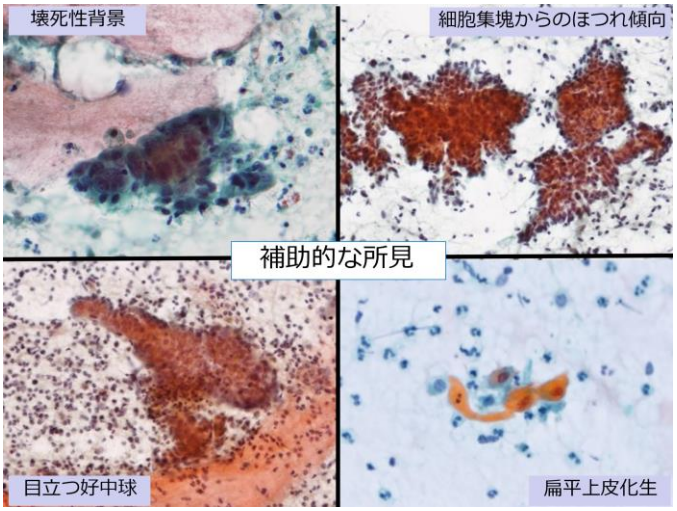

間質の壊死には壊死性背景や炎症細胞の出現，扁平上皮の間質置換には扁平上皮化生細胞，間質や異型腺管内での白血球の集簇には目立つ好中球の存在が対応する．加えて不整細胞集塊からのほつれ所見も癌を推定するのには有用である．

不整細胞集塊からのほつれ所見は，集塊辺縁は円滑ではなく，周囲に孤立した異型細胞が存在する．LBC標本では集塊辺縁は比較的丸みを帯びていることが多いと思うが，直接塗抹標本では集塊から細胞が離れていく様子が顕著にみられる．またこの所見は子宮内膜異型増殖症との鑑別点としても有用である．

扁平上皮化生は子宮内膜異型増殖症や類内膜癌で高頻度にみられる所見である．

好中球が背景に目立つ場合や異型細胞集塊に取り込まれている場合も癌の存在を考慮する所見として慎重なスクリーニングを行う指標である．好中球の出現状態だが，膿性のようにびっしり厚く存在するというより，重なりは少なく，好中球と好中球の間に浸出液様の所見がある場合は厳重注意と感じている．

【まとめ】

高分化型類内膜癌の判定のポイントを示す．基本的な事柄ばかりではあるが，過小過大評価例を見直すとこれらが疎かになっている場合もある．細胞診の基本は丁寧な形態観察であることを認識して堅実に検査をしていきたい．

判定のポイント

- ✓ 細胞集塊の構造異型
  （乳頭・管状集塊、不整形突出集塊、不整な重積）
- ✓ 細胞の異型（微細クロマチンが充満/一見淡い）
- ✓ 補助的な所見（壊死性背景・ほつれ所見・
  扁平上皮化生・炎症/好中球背景など）

細胞質変化/化生が多数みられる場合は,異常集塊・異常細胞が少なくても腫瘍性病変も考慮して次の検査や経過観察を！

スライドカンファレンス　症例1　子宮頸部

綾部 友紀（東京都予防医学協会 母子保健検査科）

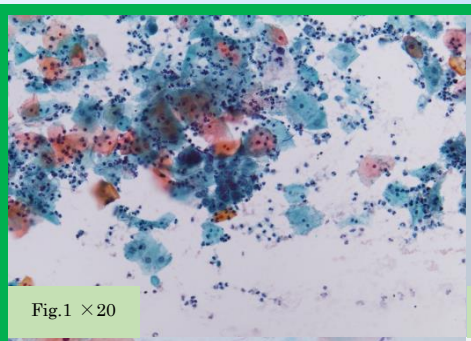
Fig.1 ×20

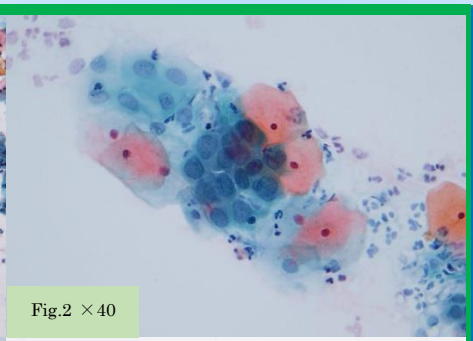
Fig.2 ×40

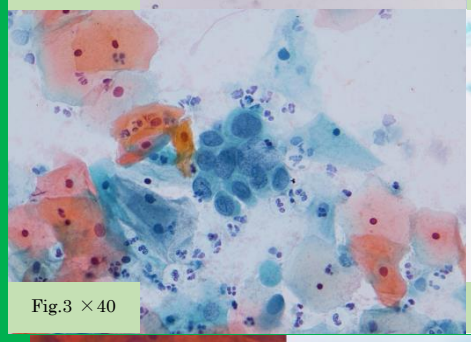
Fig.3 ×40

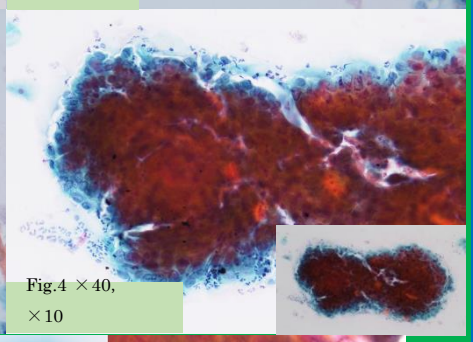
Fig.4 ×40, ×10

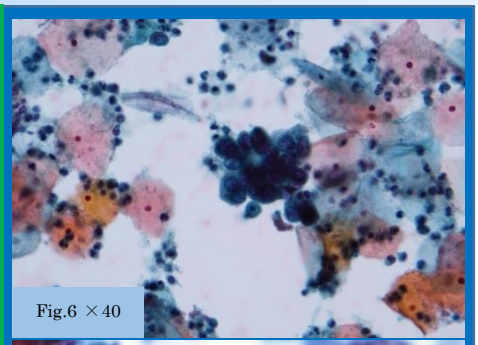
Fig.6 ×40


Fig.7 ×40

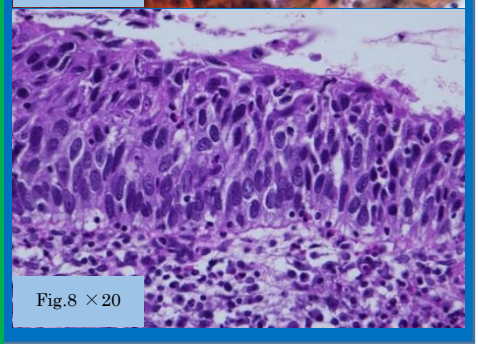
Fig.8 ×20

【症例情報】

51歳，女性，子宮頸がん検診にて本会受診

採取部位：子宮頸部（頸管）

既往歴・家族歴：特になし

採取器具：ブラッシュ

月経周期：周期不順（最終月経より2か月経過）

ホルモン剤：使用なし

【細胞所見】

背景炎症性．出現細胞は表層～中層由来の細胞が主体．萎縮傾向は認めない．弱拡大にて，N/C比上昇を伴った中層～深層由来の小集塊が散見された（Fig.1）．強拡大にて，クロマチン増量傾向を認めるが，クロマチンは微細かつ核異型も軽微であった（Fig.2・3）．N/C比上昇・クロマチン増量を伴った中層～深層，化生由来の合胞状集塊も認めた（Fig.4）．同一の集塊内において，複数の核分裂像が認められた（Fig.5）．

【検診結果】

本症例は，当施設にてASC-Hと判定された症例である．N/C比上昇，軽度のクロマチン増量，核分裂像等の所見を認めるが，未熟化生細胞との鑑別が考慮される．また，孤立散在性の異型細胞が少数である点，全体的なクロマチン所見や核異型が乏しい点，固定状態がやや不良である点がHSILと断定することが難解であった要因であると考えられる．

【精密検査結果】

2か月後に精密検査を実施したところ，細胞診断：高度異形成，組織診断：HSIL/CIN3の診断がついた．精密検査の細胞診標本では，クロマチン増量が顕著で，N/C比上昇を伴った深層由来の細胞を認めた（Fig.6）．核の不規則配列，核形不整を伴った核異型が顕著な合胞状集塊も散見された（Fig.7）．組織標本では，核濃染，核腫大，極性の乱れを伴った異型細胞がほぼ全層にて認められた（Fig.8）．

【まとめ】

ASC-Hは，強くHSILが示唆されるが判定に悩む場合に限定して使用される．精度管理の観点から，ASC-H判定の多用は避けるべきである．本症例は，同一の集塊内に複数の核分裂像を認めた点から，CIN3の存在が強く疑われた．しかし，他の所見も加味するとHSILと断定するには難解であったと思われる。確定診断がHSIL/CIN3であったことから，核分裂像を認めた場合はやはり病変が強く示唆されることが考えられる．核分裂像を認めた場合，より病変を疑って慎重に検鏡する必要がある．

スライドカンファレンス　症例２　子宮体部

海老原 美里（武蔵野赤十字病院）

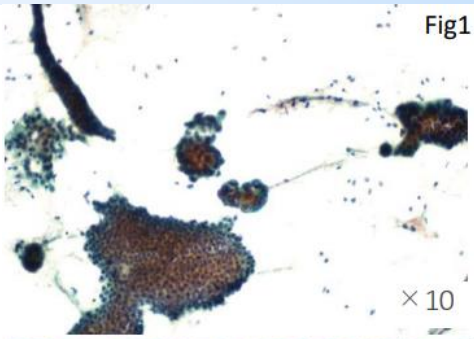

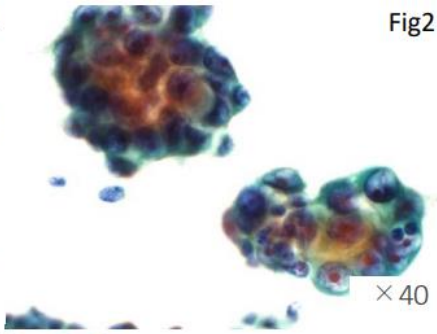

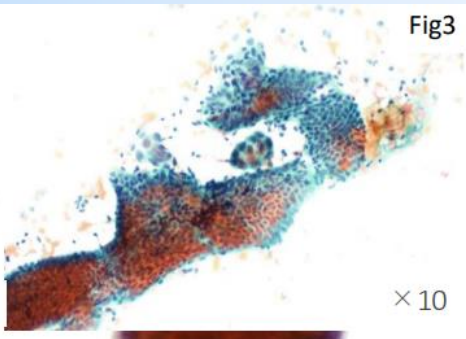

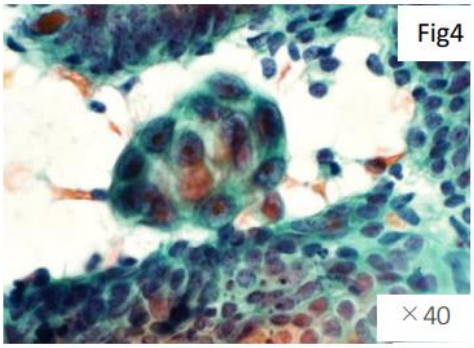

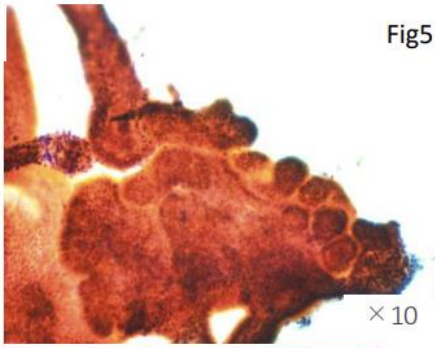

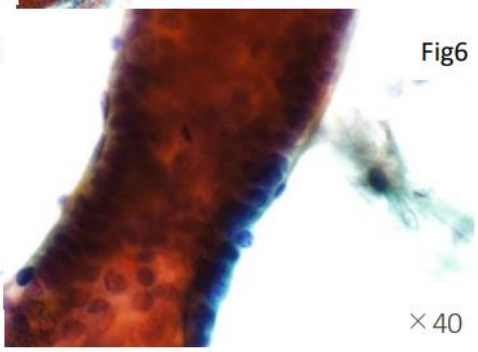

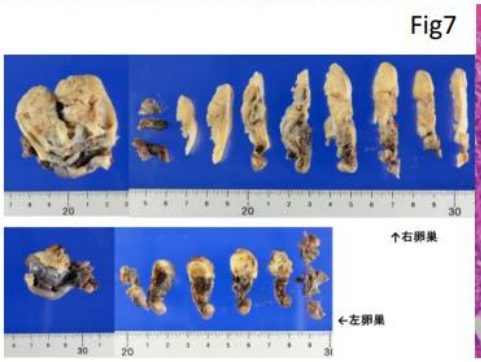

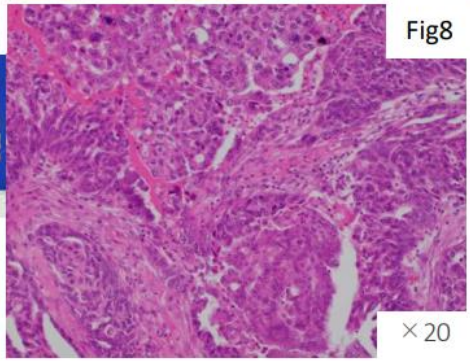

【症例】
50代女性 更年期障害改善のためホルモン補充療法5年継続中

【現病歴】
胸部レントゲンで右胸水を認め当院救急外来紹介．精査のためCT，MRI施行し腹水，右付属器 腫瘍を指摘されたため産婦人科紹介受診された．

【材料・採取方法】
子宮内膜・エンドサイト・パパニコロウ染色

【細胞所見】
・背景は清明で核腫大，核の大小不同，核小体 明瞭な異型細胞で構成される集塊が認められる．（Fig1, Fig2）
・子宮内膜腺細胞集塊から異型細胞集塊への移行像は認められない．（Fig4）
・子宮内膜腺細胞集塊の一部に化生性変化の所見が認められるが，蛇行や拡張は認められない．（Fig5）
・直線的で核密度の高く管状で間質の付着を伴う増殖期様内膜腺細胞集塊が認められる．（Fig6）以上の所見より腺癌を考えた．

【組織所見】
両側付属器・大網切除・子宮内膜全面掻爬術が施行された．両側付属器・大網切除検体において右卵巣・左卵巣・左卵管采・大網に好酸性の胞体と卵円形に腫大した核を持つ腫瘍細胞が充 実性，胞巣状，乳頭状・管状構造を形成し増殖， 浸潤する（Fig7/左右付属器マクロ，Fig8/右卵 巣・HE）左卵管采に浸潤部とSTICが認められたため，左卵管原発High grade serous carcinomaと診断された．同時に採取された子宮内膜全面掻把検体には腫瘍細胞を認めない．

【考察・まとめ】・本症例の子宮内膜細胞診では，背景は清明で 出血や壊死に乏しく正常内膜が多数混在していた，腫瘍細胞集塊は辺縁が平滑で球状の集塊として出現していたことより卵巣・卵管原発由来の腺癌の迷入が考えられた．正常子宮内膜腺細胞の混在や子宮内膜腺細胞から異型細胞集塊への移行像が認められないなど 全体像を把握することが，卵管・卵巣原発由来 の癌細胞の迷入を考える所見として有用である と考えられた．大型内膜腺細胞集塊で過分岐を認めたがその 他の内膜腺細胞集塊は管状または平面的な増殖 期様内膜であった．子宮内膜細胞の変化は一部分でありホルモン補充療法による変化と考えた． ホルモン補充療法など様々な治療法が増えていく中で治療によって子宮内膜腺細胞が集塊としての変化や化生性変化などが見られることを認 識しておくとともに，臨床情報を加味しながら検鏡に臨む重要性を本症例から再度学んだ．

スライドカンファレンス　症例3　呼吸器

加藤 くるみ（東京医科大学八王子医療センター）

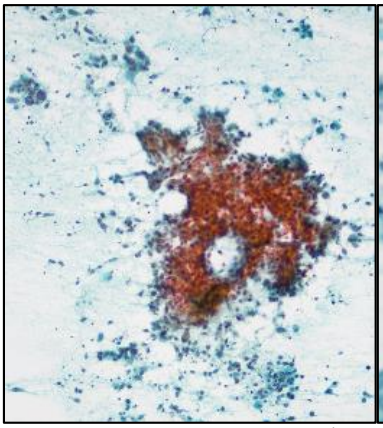

×10 Fig. 1

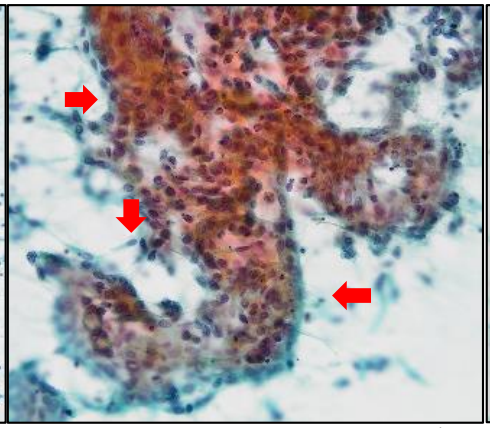

×20 Fig. 2

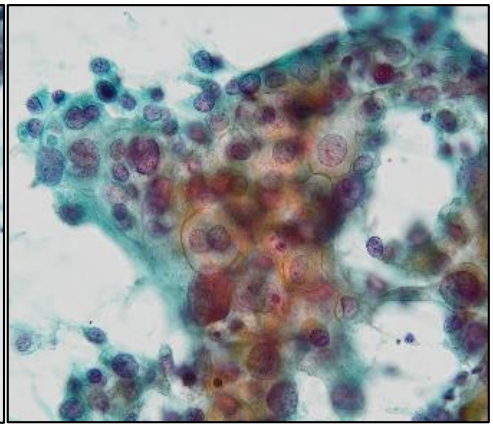

×40 Fig. 3

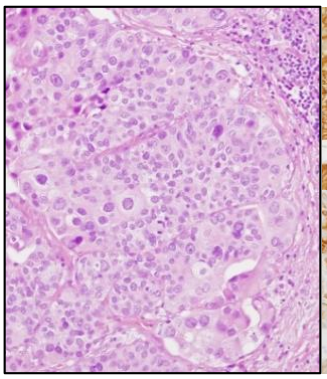

×20 Fig. 4

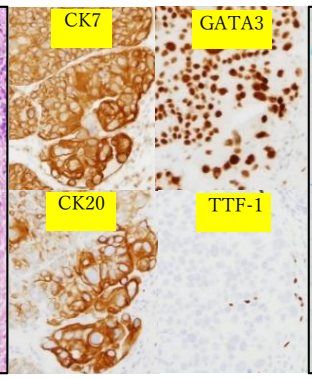

×20 Fig. 5

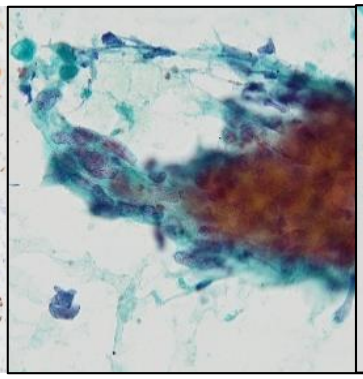

×40 Fig. 6

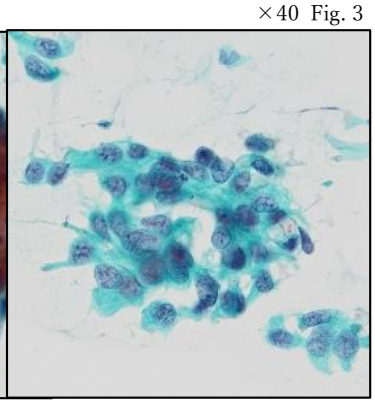

×40 Fig. 7

【症例】
80歳代男性．肉眼的血尿，水腎症，前立腺肥大の精査・加療目的で当院紹介受診．尿路上皮癌の診断で左腎臓尿管全摘出術が施行される．術後4年目にCTにて右肺中葉結節を認め，右肺中葉部分切除術が施行される．

【材料】
肺手術検体捺印

【細胞所見】
壊死性背景に，異型細胞が孤立散在性～集塊で認められる（Fig. 1）．一部シート状の重積性のある集塊が認められ，集塊辺縁には紡錘形の細胞（赤矢印）やほつれがみられる（Fig. 2）．クロマチンは微細で核の大小不同や二核細胞，核形不整がみられ，細胞質はやや厚く，細胞境界は明瞭である（Fig. 3）．

【組織所見】
異型細胞が充実性に増殖しており，核の大小不同や核小体が目立っている（Fig. 4）．免疫組織化学では，CK7，CK20，GATA3が陽性でTTF-1が陰性である（Fig. 5）．以上の所見から，既往の尿路上皮癌の転移と診断された．

【鑑別診断】
まずは本症例と，気管支擦過塗抹の扁平上皮癌（Fig. 6）を比較する．どちらの症例でも，核中心性で細胞質に厚みのある異型細胞がシート状集塊で認められる．尿路上皮癌では核偏在性の細胞を，扁平上皮癌では角化異型細胞を見つけることで鑑別の一助になりうるが，鑑別は困難である．次に，気管支擦過塗抹の腺癌（Fig. 7）と比較する．どちらの症例でも，クロマチンが微細で核偏在性の細胞が認められる．尿路上皮癌では核中心性の細胞も認められる点や，腺癌の細胞質は泡沫状である点では違いがみられるが，鑑別は容易ではない．

【まとめ】
細胞像のみで尿路上皮癌の転移と診断することは困難であると考える．しかし，既往に尿路上皮癌があれば鑑別候補に挙げることは可能である．本症例を通じて，臨床情報を確認することの大切さを改めて感じた．

スライドカンファレンス　症例4　その他(眼窩腫瘍)

對馬 愛 (東海大学医学部付属八王子病院)

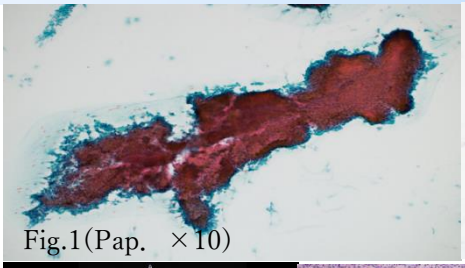

Fig.1(Pap.　×10)

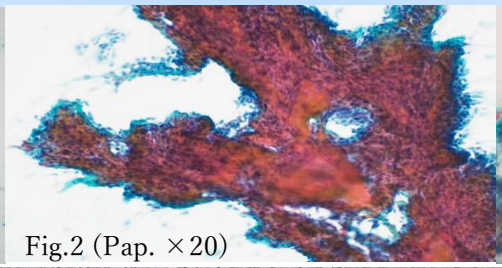

Fig.2 (Pap. ×20)

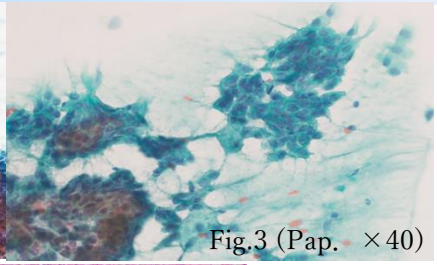

Fig.3 (Pap.　×40)

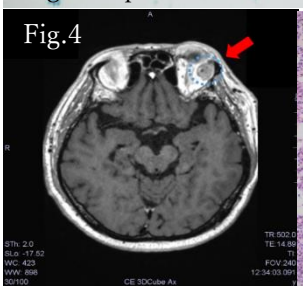

Fig.4

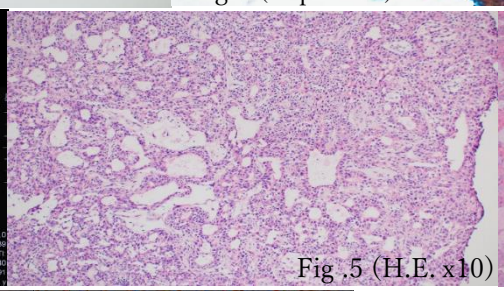

Fig .5 (H.E. x10)

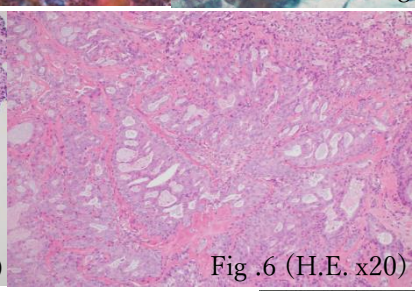

Fig .6 (H.E. x20)

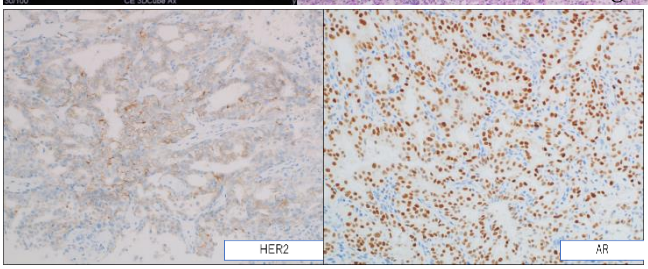

Fig .7

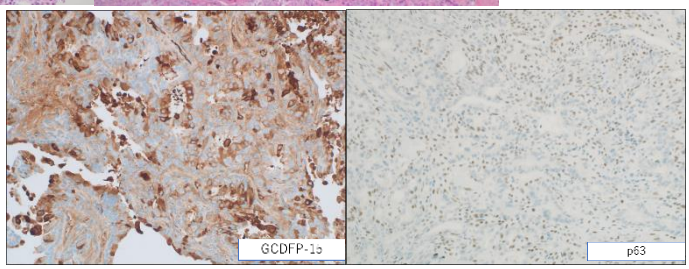

Fig .8

抗体	導管上皮細胞	筋上皮細胞
p63	—	+
p40	—	+
Vimentin	—	+
AE1/3	+	+
GCDFP-15	+	—
GATA3	+	—
HER2	2+	—
AR	+	—

Table.1

【症例】
患者：70代男性
主訴；めまい、ふらつき
画像所見：MRIにて21mm大の辺縁明瞭な病変が指摘された
検体：眼窩腫瘤　術中迅速時の圧挫細胞診

【細胞所見】
迅速時に作成した圧挫標本中では、比較的小型で均一な細胞から構成される大型集塊や軽度重積性を示す集塊が見られる(Fig.1)。筋上皮様の細胞集塊を認め、中央付近にはオレンジG好性の間質性粘液が見られる(Fig.2)。核は比較的類円形を呈し、一部に小型の核小体を有していた。また、上皮様成分と筋上皮細胞成分が混在して見られ、やや胞体に重厚感のある扁平上皮化生様の細胞がシート状の集塊で認められた(Fig.3)。

【組織所見】
迅速時、腫瘍の一部から作製した凍結標本では、筋上皮細胞との2層性を示す腺腔様構造と充実性の部分が混在し、軽度の細胞異型が見られ、核分裂像、出血、壊死は認められなかった(Fig.5)。

以上、細胞診および組織診の所見を総合して、多形腺腫として矛盾しないと報告した。しかし、摘出された腫瘍では、広範に広がる硝子化構造や、一部に癒合した腺管、構造異型が認められ、腺腔内に無構造物質が見られた(Fig.6)。

【免疫組織化学染色】
筋上皮細胞は、Vimentin、p63が陽性、導管上皮細胞は Cytokeratin(AE1&3) 、 GATA3 、 GCDFP-15 、HER2、ARが陽性を示した(Table.1)。癌包巣を裏打ちしている筋上皮細胞に関しては、 p63が陽性のため本症例には明らかな浸潤は認められなかった。

【経過】
迅速時では多形腺腫として報告された本症例だが、腫瘍の局在や免疫組織化学染色などの結果から涙腺導管を発生母地とする非浸潤型の多形腺腫由来癌と診断された。また、HER2 、AR、GCDFP-15が陽性であることから癌腫成分は導管癌に相当すると考えられた。

【多形腺腫由来癌】
多形腺腫から発生した癌腫であり、多形腺腫の既往がある部位に発生した場合も含まれる。また、長期放置や再発を繰り返した多形腺腫に発生しやすく、涙腺の多形腺腫の発生頻度は眼窩内腫瘍の4～9%を占める。癌腫成分は導管癌が多いとされ、診断にはHER2、AR、GCDFP-15が有用となる。

【まとめ】
多形腺腫由来癌の予後は*De novo*発生と比較し良好とされ、治療法は外科的切除が第一選択となり、転移や再発では放射線治療も行われている。涙腺腫瘍では多形腺腫の発生頻度が高いとされ、さらに多形腺腫由来癌の存在も念頭に置いて鏡検することが肝要である。

第 53回 多摩細胞診研究会

日時:　令和 5 年 9 月 30 日(土曜日)12 時 00 分～17 時 10 分

会場:　独立行政法人国立病院機構 災害医療センター 地域医療研修センター

（東京都立川市緑町 3256）

プログラム

12:00～13:00 症例提示・鏡検(受付開始)

13:00～13:05 開会挨拶

実施委員長 我妻 美由紀

（国立病院機構 災害医療センター）

13:05～13:55 講演 1

「ゲノム時代の細胞診の近未来～肺がん診療の視点から今考えること～」

田中 良太 先生（杏林大学医学部 呼吸器・甲状腺外科学）

座長: 高橋 美紀子（帝京大学医学部附属溝口病院）

13:55～14:05 休憩・鏡検

14:05～14:55 講演 2

「甲状腺の細胞診について」

田村 恵 先生（伊藤病院）

座長: 布村 眞季(立川相互病院)

14:55～15:10 休憩・鏡検

15:10～15:25 総会

多摩細胞診研究会会長 布村 眞季(立川相互病院)

15:25～17:05 スライドカンファレンス

司 会: 藤山 淳三(がん研有明病院)

症例 1 子 宮 内 膜 : 朝倉 千尋（公立阿伎留医療センター）

症例 2 リンパ節捺印: 須田 真優（共済組合連合会立川病院）

症例 3 体 腔 液 : 武田 優華（複十字病院）

症例 4 乳 腺 : 坂牧 久仁子(東大和病院)

17:05～17:10 閉会の挨拶

多摩細胞診研究会幹事 平野 和彦(国立病院機構 災害医療センター

スライドカンファレンス　症例1　子宮内膜

朝倉 千尋（公立阿伎留医療センター）

【症例】
患者：閉経後 50 歳代女性
臨床経過：左鼠径部の腫大にて外科を受診.
大腿ヘルニアと診断され、ヘルニア根治術が行われた.その後、全身精査にて子宮体部に、約 80mmの腫瘤が見つかる.
検体：エンドサイト　パパニコロウ染色
【細胞像　子宮内膜】

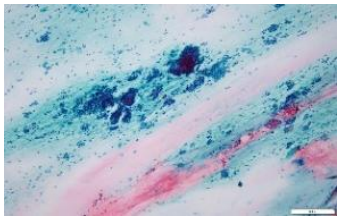
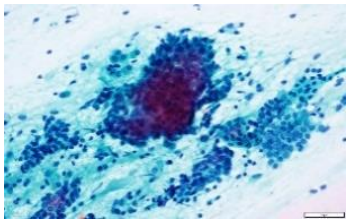

【細胞所見】
背景に壊死物質等は認めなかった。採取されている内膜細胞は多く、増殖性病変が示唆された。著明な重積性を示す細胞集塊を認めた。N/C 比は増大し、核クロマチンは細顆粒状に増量していた.核小体は目立たず、腺癌と言い切るほどの核異型には乏しかった.
検体適正　子宮内膜異型増殖症
Atypical endometrial hyperplasia, or more.
と報告した.
【病理組織所見　子宮体部腫瘍】

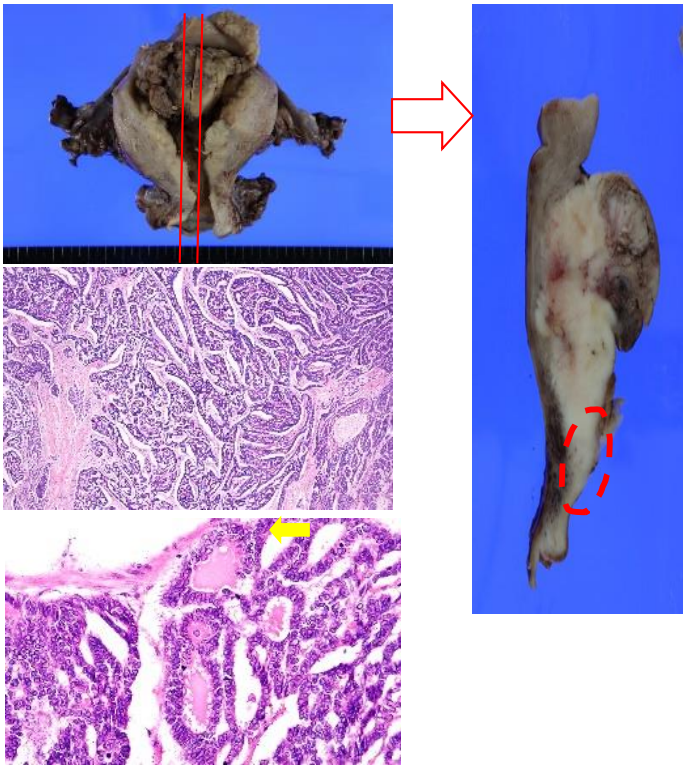

子宮体部に 65x50x40 mm の腫瘤が認められる.腫瘍は筋層 1/2 を超え、頚部にも浸潤している（赤破線）.
N/C 比の増大を示す高円柱状の異型細胞が、主として癒合腺管状～管状・乳頭状に増生している. 腺腔内に好酸性のコロイド様物質（黄色矢印）が見られる.
【子宮体部腫瘍の免疫染色結果】
腫瘍細胞は、TTF-1、CD10、PAX-8、GATA3 陽性. ER、PgR、CDX-2、WT-1 陰性であった。
【組織診断結果】
Mesonephric-like adenocarcinoma
子宮体部原発　中腎様腺癌と診断された。
また、臨床経過にあるヘルニア根治術にて摘出された腫瘍は子宮体部からの転移と診断された.
【中腎様癌について】
中腎癌は、子宮頚部において中腎（ウォルフ管）遺残から発生する稀な腺癌で、HPVは検出されない. これと形態的に類似する腫瘍が、中腎様腺癌として子宮体部や卵巣などで報告されている. 好発年齢は 60歳前後で、近年報告数が増えてきているが、比較的稀なHPV非関連腺癌である.
【まとめ】
中腎様腺癌は細胞診、組織診ともに形態学的に類内膜癌と類似している. 細胞学的には、N/C比の増大を示す小型～中等大の異型細胞が、重積性をもつ集塊を形成する. 類内膜癌との相違点として腺腔内に好酸性のコロイド様物質を持つことや扁平上皮化生がないことなどが報告されてはいるが、中腎様腺癌にきわめて特徴的といえるものはなく、鑑別は難しい. 本例の細胞診でもコロイド様物質もはっきりせず、細胞異型も目立たなかったため、推定困難であった.　診断には免疫染色が有用である。また、KRAS の変異が認められることが多く、本例においても変異を伴っていた. 細胞形態のみで中腎様腺癌の診断を行うことは困難で、症例の経過を追うことや、免疫染色を積極的に実施する必要がある.

スライドカンファレンス　症例2　リンパ節捺印

須田 真優（共済組合連合会立川病院）

【症例】 20代、男性
既往歴：肺気胸
喫煙：3本/日(3年間) 現在は禁煙
飲酒：ビール350ml/週1回
当院初診1か月前より、無痛性の腫瘤が左頸部に出現

【材料】左頸部リンパ節捺印、Pap染色

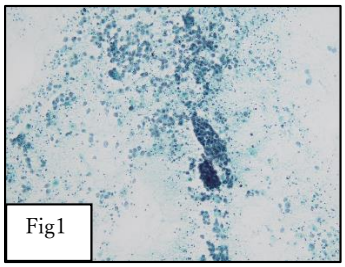
Fig1

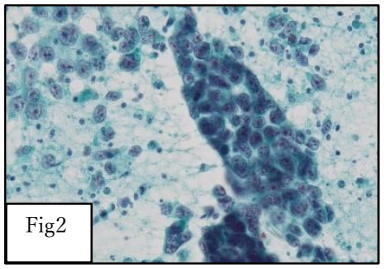
Fig2

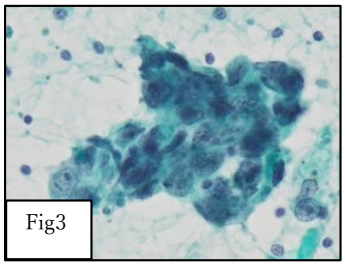
Fig3

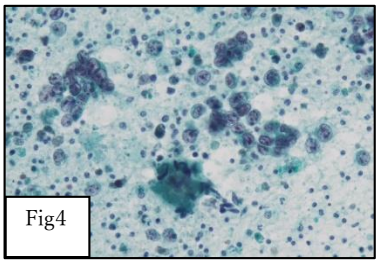
Fig4

【細胞所見】
リンパ球を背景に核クロマチン増量した異型細胞集塊と、結合性の乏しい異型細胞がみられる。(Fig1-4)異型細胞は、核腫大、核クロマチン増量、核小体明瞭で核形不整がみられる。(Fig2,4)上皮様結合の中に、核濃染した好酸性様の紡錘形異型細胞がみられる。(Fig3,4)

【組織所見】
腫瘍細胞は2種類の細胞からなる。1つは大型で、クロマチンが粗く、明瞭な核小体を有した両染性胞体を持つ上皮細胞で、びまん性、充実性に増殖している。(Fig5、赤丸)
もう1つは濃染核を有し、好酸性胞体を持つ紡錘形から多型細胞が索状、あるいは孤在状にみられる。(Fig5 青丸)
好酸性で多核を有する合胞体栄養膜細胞様の細胞がみられる。(Fig6)
以上の所見より、胎児性癌、絨毛癌を含む非セミノーマ性胚細胞癌の転移(精巣や縦隔腫瘍が疑われる)と診断された。
その後、右精巣に1.5cmの腫瘍が発見された。

左頸部リンパ節

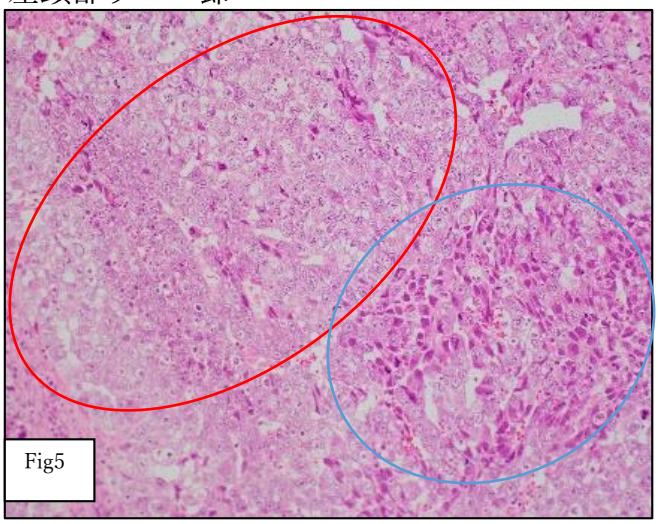
Fig5

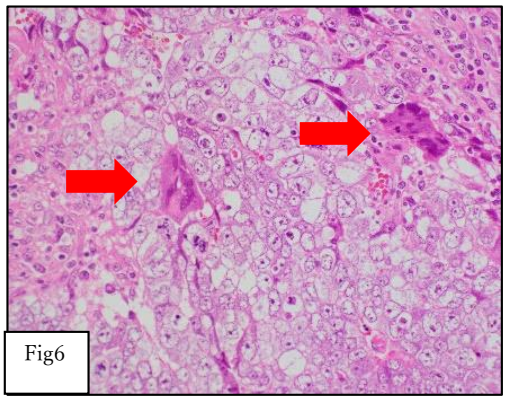
Fig6

【免疫組織化学】(Fig7)
陽性：hCG, PLAP, CK(AE1/AE3), CAM5.2, CD30
陰性：EMA, AFP

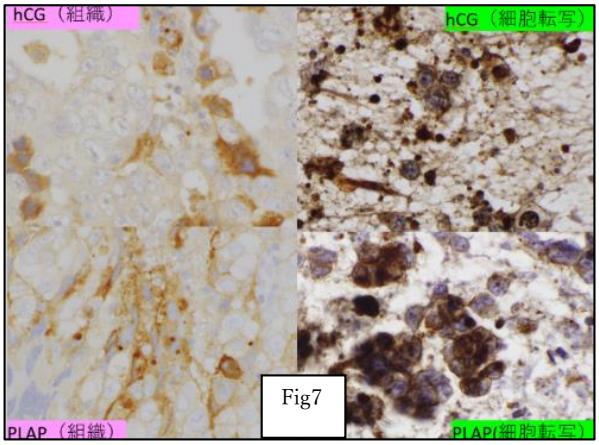

Fig7

【まとめ】
今回、普段細胞診では経験しない精巣腫瘍のリンパ節転移を経験した。精巣腫瘍は好発年齢が若く、治療開始に細胞診、組織診の結果が重要になった。性別、年齢から得られる情報、今回経験した細胞像を今後の診断に活かしていきたい。

スライドカンファレンス　症例3体 腔 液
武田 優華（複十字病院）

【症例】
70代　男性　胸水増量のため穿刺された左胸水
肺癌のため8年前手術、術後化学療法中。現在は左肺に多発腫瘍あり。
8年前　右下葉　Pleomorphic carcinoma, spindle cell type with mucinous adenocarcinoma
5年前　左B10a　Adenocarcinoma（mucinous）（多発転移）
1年前　左B10b　生検：Non-small cell carcinoma（多形癌（紡錘細胞癌）の可能性あり）
細胞診：Many spindle cells with atypia suggesting spindle cell carcinoma

【細胞所見】
好中球や組織球と思われる細胞と共に、多彩な形態を示す異型細胞が多量に見られる。細胞質はライトグリーン好性で、厚いものから泡沫状ないし空胞状のまであり多彩。細胞質の相互封入像が目立つ。核形不整や大小不同が見られ、クロマチンが顆粒状に増加、核小体が明瞭である。一部に紡錘形の異型細胞も認める。(Figure 1-2)
Giemsa染色で細胞質は染色性が一様でなく、一部にメタクロマジーもあるが、全体に淡い好塩基性。(Figure 3)　PAS反応は顆粒状陽性。(Figure 4)
細胞検査士は組織型の鑑別が困難とし、腺癌などの上皮性の腫瘍を疑い、病理医は加えて低分化扁平上皮癌や、悪性中皮腫の可能性もあると考えた。


Figure 1

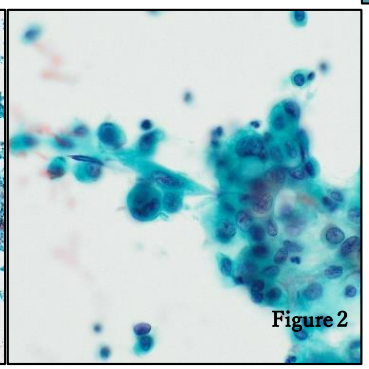
Figure 2

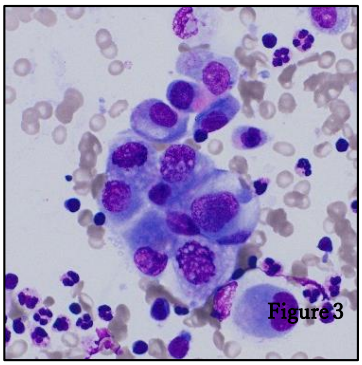
Figure 3

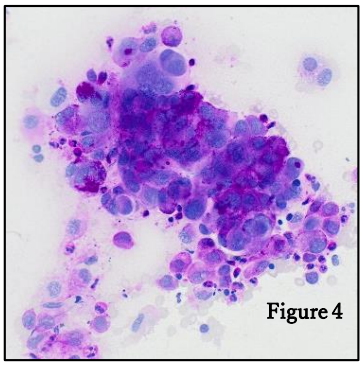
Figure 4

【過去標本の所見】
1年前の紡錘細胞癌の気管支擦過標本は、細胞が概ね紡錘形で、多量に採取されていた。核は大小不同がありクロマチンは顆粒状、明瞭な核小体を認める。(Figure 5)
８年前の右下葉標本は中心部が紡錘細胞であり、周囲はInvasive mucinous adenocarcinomaと呼ばれる杯細胞型粘液産生性腺癌（旧細気管支肺胞上皮癌）であった。両者には多少の移行像が見られ、併存しているのではなく、ひとつの癌ではないかと考えられる。(Figure 6)

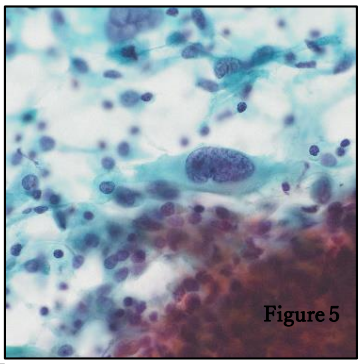
Figure 5

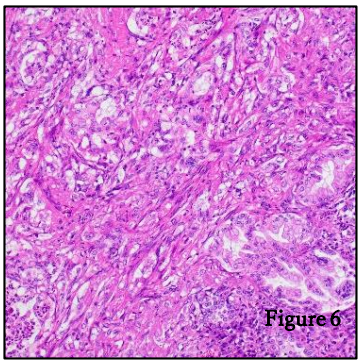
Figure 6

【過去標本との比較考察】
過去標本と比較すると、1年前の気管支擦過標本とは細胞の出現形態や細胞質の性状などがやや異なるが、核小体が大型で明瞭な点や、クロマチンの性状は類似していると思われた。
８年前の右下葉のHE標本で確認できた移行部の細胞は、今回の細胞標本で見られた、やや広く泡沫状の細胞質を持つ細胞と類似した細胞であった。このため、紡錘細胞癌と腺癌の移行部の細胞と同じ細胞ではないかと考えられる。
今回標本は体腔液中に出現しているので明らかに紡錘形である細胞が少なく、紡錘細胞癌であると積極的には言えないものの、一部には紡錘型細胞を確認できるため、腺癌成分、紡錘細胞癌成分がありWHO分類の多型癌と一致すると考えられる。

【結語】
本症例は細胞形態のみでは組織型の推定が非常に難しい症例であった。既往標本を見直し、細胞像を照らし合わせることが、組織型の推定に有用であると考えられた。

スライドカンファレンス　症例4　乳 腺

坂牧 久仁子（東大和病院）

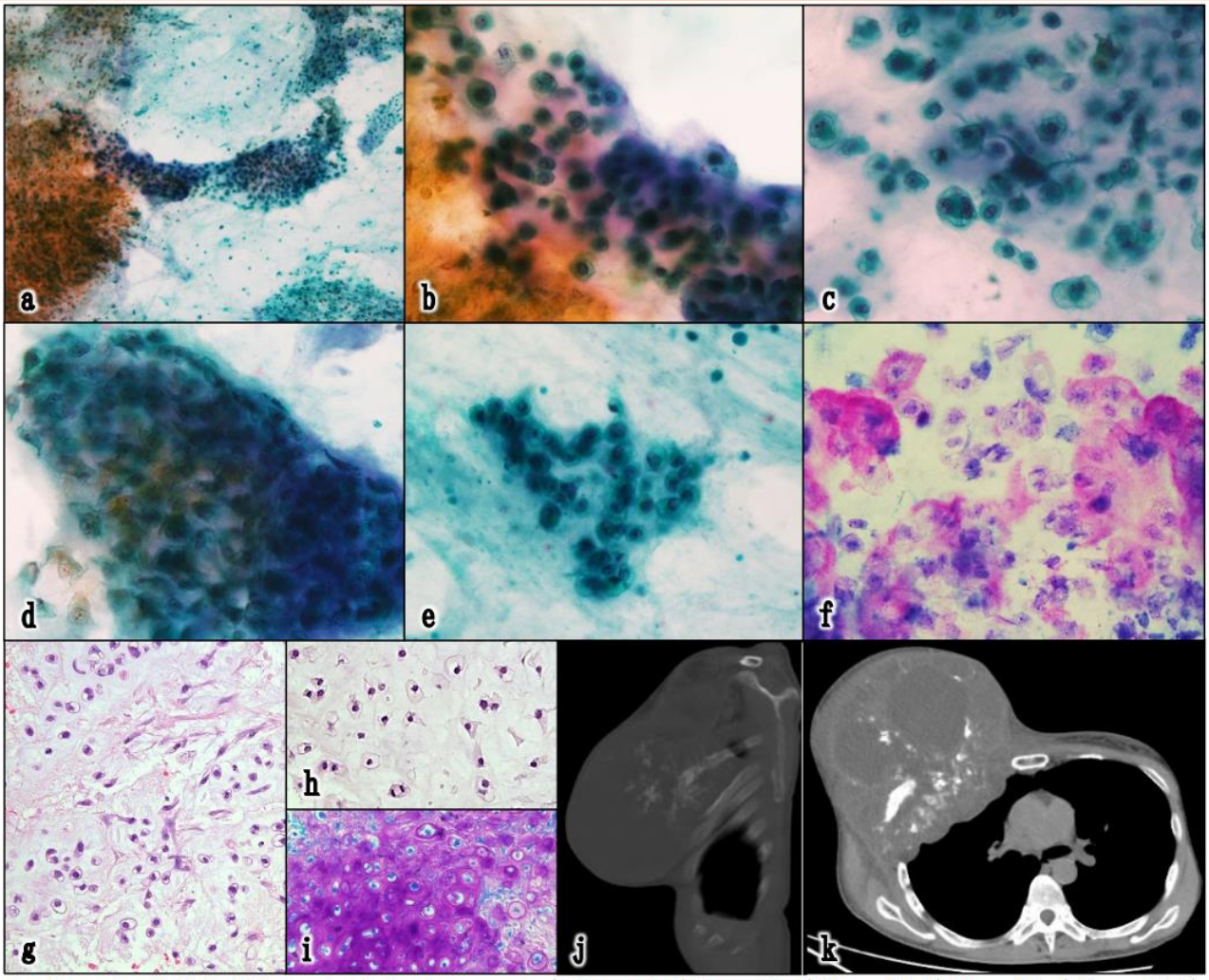

Fig. Case of pathological diagnosis of chondrosarcoma. a) Pap. x10; b) Pap. x60; c) Pap. x60; d) Pap. x60; e) Pap. x60; f) Giemsa x60; g) H.E. x40; h) H.E. x40; i) toluidine blue, pH7.0 x40; j) sagittal section CT; k) axial section CT

【症例】
50代，男性
現病歴：2016年～右乳房腫瘤自覚，徐々に増大.
2018年～痛み出現，増大傾向.
2022年～右上肢挙上 不可となったため，当院乳腺外科受診． 臨床所見：右乳房全体が20㎝大に腫大．腋窩～肩浮 腫状．エコー検査で液体部分と充実部を認めた.
臨床診断：乳腺腫瘍 材料：右胸部腫瘤内容液，穿刺吸引(すり合わせ法)
【細胞所見】
壊死物質と粘液様あるいは軟骨様基質をみる背景に，大型の細胞集団を認めた(Fig.a)．集団の結合性は 弱く，個々の異型細胞は小型類円形で，核は中心性 でクロマチンが細顆粒状に増量，単核～2核で腫大 し，少数の核分裂像を認めた(Fig.b)．また多形性 を示す異型細胞は大型核小体や核形不整がみられた (Fig.c)．一部にマリモ状集塊 (Fig.d)や上皮様の 索状配列を示す集塊(Fig.e)も混在した．Giemsa染 色では，主に細胞質や細胞質周囲に異染性が認めら れた(Fig.f)．以上の所見より，軟骨肉腫を疑った． 【組織所見】（生検材料）多数の硝子様軟骨が大小の組織片で出現し，軟骨基 質内には極性の乱れを示す軟骨細胞の増生が見出さ れた(Fig.g)．個々の細胞は，小型～大型が混在した多形性の目立つ腫瘍細胞で，2核や核分裂像を認めた(Fig.h)．特殊染色では，PAS反応でグリコーゲン，トルイジン青pH7.0 (Fig.i)でコンドロイチン 硫酸が確認された．免疫組織化学的検索は，Vimentin，S-100，D2-40陽性像を呈した.
【考察】
軟骨肉腫は，悪性骨腫瘍の約11～16%を占めており，形質細胞腫と骨肉腫に次ぐ．好発部位は，骨盤骨・大腿骨・肋骨で，悪性を示唆する臨床所見は，大き さ8㎝以上かつ有痛性で急速な増大を示す．本症例 は臨床的に乳腺腫瘍との鑑別を要したが，CT画像 (Fig.j,k)において右第4肋骨発生が示唆されたこと から，診断においては臨床情報を加味して骨・軟部 原発の可能性も考える必要性がある．細胞所見とし ては，穿刺部位にもよるが，軟骨への分化傾向を捉 えることが重要で，粘液様あるいは軟骨様基質と孤 在性異型細胞の共存，壊死や核分裂像，2核化，多 形性が認められた場合は軟骨肉腫を推定し得る.
【まとめ】
今回、乳房領域に一致して肋骨から発生した巨大な 軟骨肉腫を経験した．巨大腫瘍の穿刺吸引細胞診は， 腫瘍の部分像に過ぎないものの，臨床所見や画像所 見を踏まえ，出現細胞の詳細な観察が重要と考える

祝　対面開催再開！！

2020年第50回多摩細胞診研究会の延期から2022年のWeb開催、その後第52回までのWeb開催を経てついに第53回多摩細胞診研究会は約3年ぶりの対面開催を行う事が出来ました。

受付業務お疲れさまでした。

久しぶりでしたが症例検討のスライド供覧の様子です。

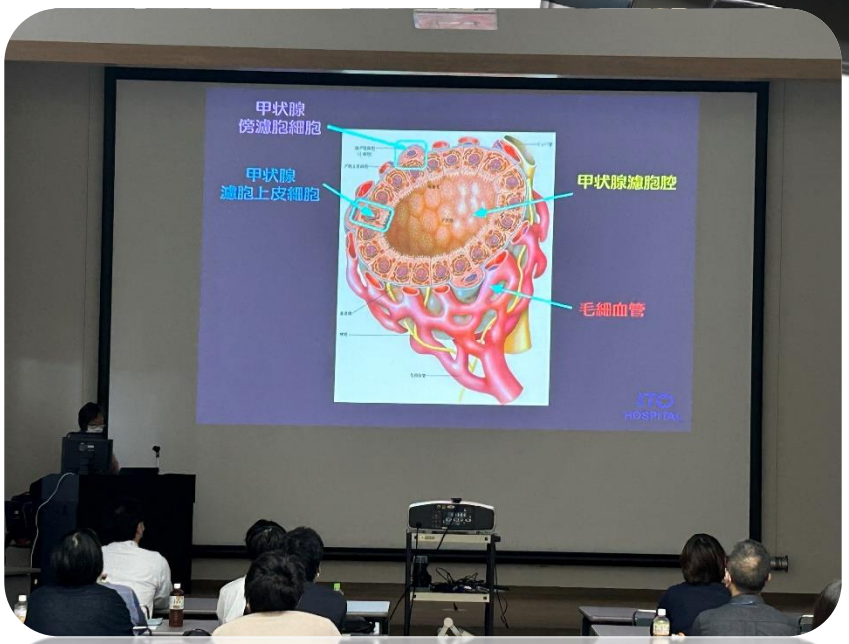

田村 恵 先生（伊藤病院）
甲状腺の細胞診
基礎から分かりやすい講義
ありがとうございます。

記念すべき対面再開最初の講演をしていただきました
田中 良太 先生 （杏林大学医学部 呼吸器・甲状腺外科学）に
ご寄稿いただきましたので掲載いたします。

皆様、こんにちは、大変ご無沙汰しております。今回、4年ぶりの対面開催で、そのトップバッターとして講演の機会をいただき大変光栄に存じます。
布村会長、高橋事務局長、我妻実施委員長をはじめ、研究会のご関係者の皆様に厚く御礼を申し上げます。新型コロナウイルス感染症が5類に変更になりましたが、医療者としてはまだ気が抜けない状況が続いております。
ただそのような中でも多くの先生方が会場へお越しになり、対面でコミュニケーションができる喜びを改めて実感できる機会となりました。

今回のタイトルは「ゲノム時代の細胞診の近未来　～肺がん診療の視点から今考えること～」とさせていただきました。近年、肺がん診療におけるゲノム医療はめざましく進歩しております。日常臨床の中で遺伝子パネル検査が導入されたことにより、現場では様々な課題が認識される時代となりました。肺がんの専門医の立場からまずは今日の肺がん診療の現状をお話しさせていただきました。皆様と共通するゴールとしては患者さんに最善・最良の医療を提供することにあります。近未来を想像するためにまずは現状を理解して、皆様と情報を共有するスタンスは重要と考えました。次にゲノム診療における細胞診の役割について、現在の状況と今後の展望について触れさせていただきました。日本臨床細胞学会から2021年6月に「がんゲノム診療における細胞検体の取扱い指針 第1.0版」が発刊されました。遺伝子パネル検査における細胞診材料の最適な検体処理について、私どもの研究成果（Diagn Cytopathol 47:564-570, 2019 ; Diagn Cytopathol 48:516-523, 2020 ; Acta Cytologica 66:457-466, 2022）も踏まえて考察をさせていただきました。また2023年1月より細胞診検体から複数遺伝子の変異解析が可能な肺がんコンパクトパネル®Dxマルチコンパニオン診断システムの販売が開始されました。今後、ますます細胞診検体も遺伝子検査の重要なソースとして用いられる可能性を皆様と情報を共有し認識いたしました。最後にデジタルサイトパソロジーを背景として、画像認識AIによる細胞診断の可能性について、私共の研究もご紹介し説明いたしました。
時に強調した内容としては細胞診特有の厚みの問題（Z axis）、またAIの判断根拠（ブラックボックス）を可視化する方法など、まだまだ実用化には壁がある事をお話ししました。私が想像する“近未来”ということで、最初に準備したスライド枚数が150枚程度、更に講演時間を考慮して89枚に絞りましたが、結局50分のいただいた時間の中で「デジタルサイトパソロジー」のところはお話しができずに省かせていただきました。私にはまだ皆様に“近未来”をシンプルに語れる能力は備わっていないことを自覚いたしました。
それではまた皆様とこれからの細胞診を熱く語れる機会を楽しみにしております。本研究会が今後ますますともに成長し発展していくことを祈念いたします。最後にインターネットサービス（https://hypnogram.xyz/）の画像生成AIを用いて、「Tama」「Cytopathology」「Future」の３つのキーワードで画像を作成しました。会場の先生方からはポジティブなご意見をいただきましたが、皆様の印象はいかがでしょうか？今度お目にかかれた際はご感想をお聞かせください。

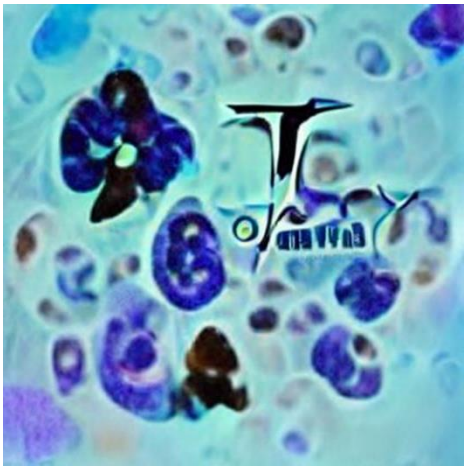

スライドカンファレンスの様子

司会の藤山さん、症例提供者の皆様
久しぶりの対面によるカンファレンスはいかがでしたか？

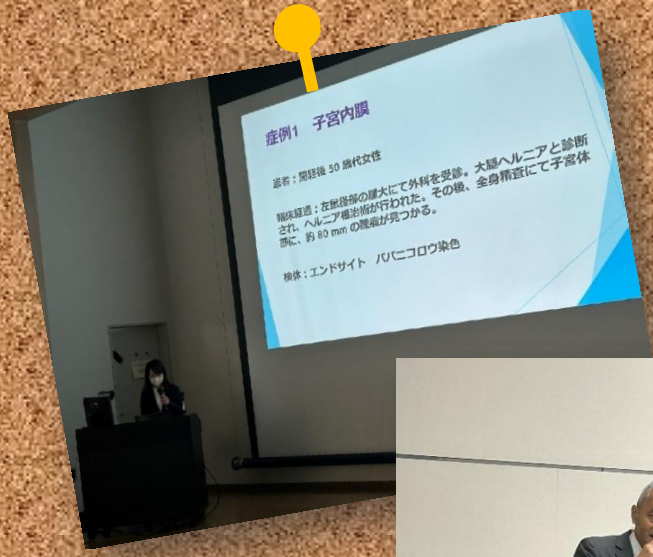

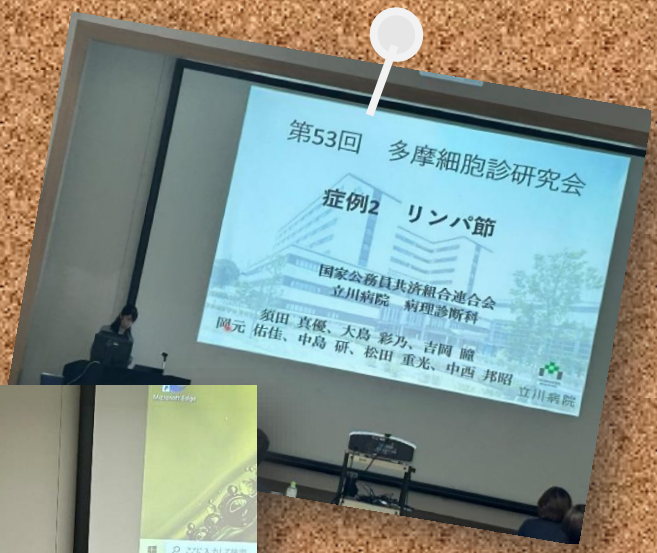



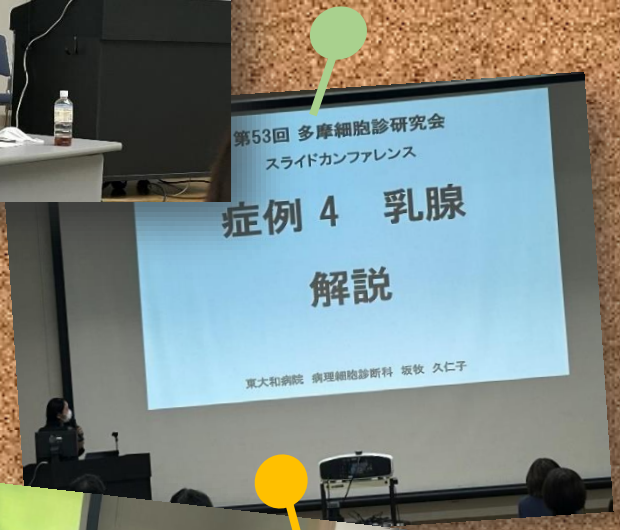



実行委員を担当いただきました災害医療センターの皆様
ありがとうございました！！

幹事会議事録

2023年3月11日
第52回多摩細胞診研究会　幹事会議事録

1. 今後の研究会開催方法について
   次回の開催は出来れば対面で行いたい。
   施設利用の判断は5月以降に決まってくると思われるので、幹事にその頃施設状況を事務局から確認を行う。

2. 故 田中健次さんの訃報に接し、多摩細胞診研究会と東京病院勉強会の連名で供花と弔電を送らせていただいた。ご賛同いただいた皆さんに感謝申し上げる。

3. 事務局は今まで東京病院病理としてきたが、災害医療センターに事務局を移転させることを賛成多数で決定した。

2023年9月30日
第53回多摩細胞診研究会　幹事会議事録

1. 多摩細胞診研究会会則改正について、以下を承認した。
   第1章　名称と事務局
      第2条　この会の事務局は役員の所属施設とする。
   第4章　役員
      第7条 この会に以下の役員を置く．会長 １名，副会長 ２名，事務局長 1名，
            副事務局長 1名，幹事 若干名．
2. 多摩細胞診研究会会則施行細則改正について以下を承認した。
   第1章　会員
      第2条　4.　オンライン開催など通常と異なる形態の開催の場合は、事務局で適正に判断し、1000円を上限として参加費を変更することがある。



多摩細胞診ホームページ

スライドカンファレンスの画像
過去の会報はこちらから

編集後記

新型コロナの流行から、あっという間の4年でした、あっという間に過ぎた感じもありますが何かと変化を求められる期間でした。
多摩細胞診研究会もWeb開催となりましたが、場所を選ばず参加できるのは個人的には便利だなと思いましたが、皆さんはいかがでしたか？
そして、第53回はついに、対面での研究会が再開されました、やはり会場で直に講師の先生方の話を聞くというのは適度な緊張感があり、充実した時間を過ごせた気になってみたりしています。今後は各種学会や勉強会の開催も多様化の時代を迎えるのかな、と感じる今日この頃です。

多摩細胞診研究会事務局
独立行政法人病院機構東京病院
臨床検査科 病理検査室
〒204-8585 東京都清瀬市竹丘3-1-1
電話 042-491-2111

編集責任者：松本　純
（公立福生病院）
発行責任者：布村 眞季
（ 立川相互病院 ）