

症例検討1 子宮頸部

年 齢 : 51 歳

採 取 部 位 : 子 宮 頸 部 (頸 管)

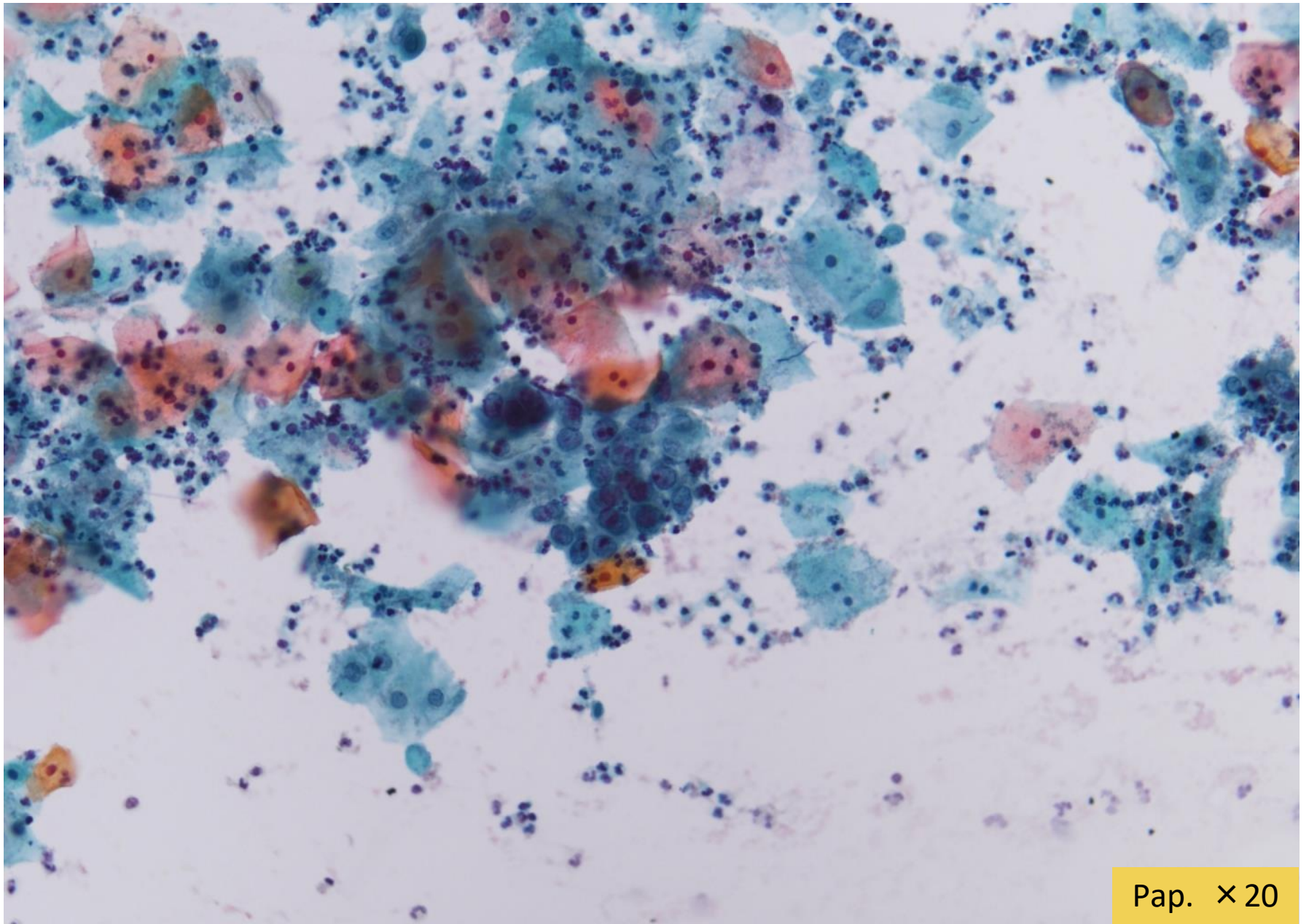
採 取 器 具 : ブ ラ ッ シ ュ

月 経 周 期 : 最 終 月 経 よ り 2 か 月 経 過
周 期 不 順

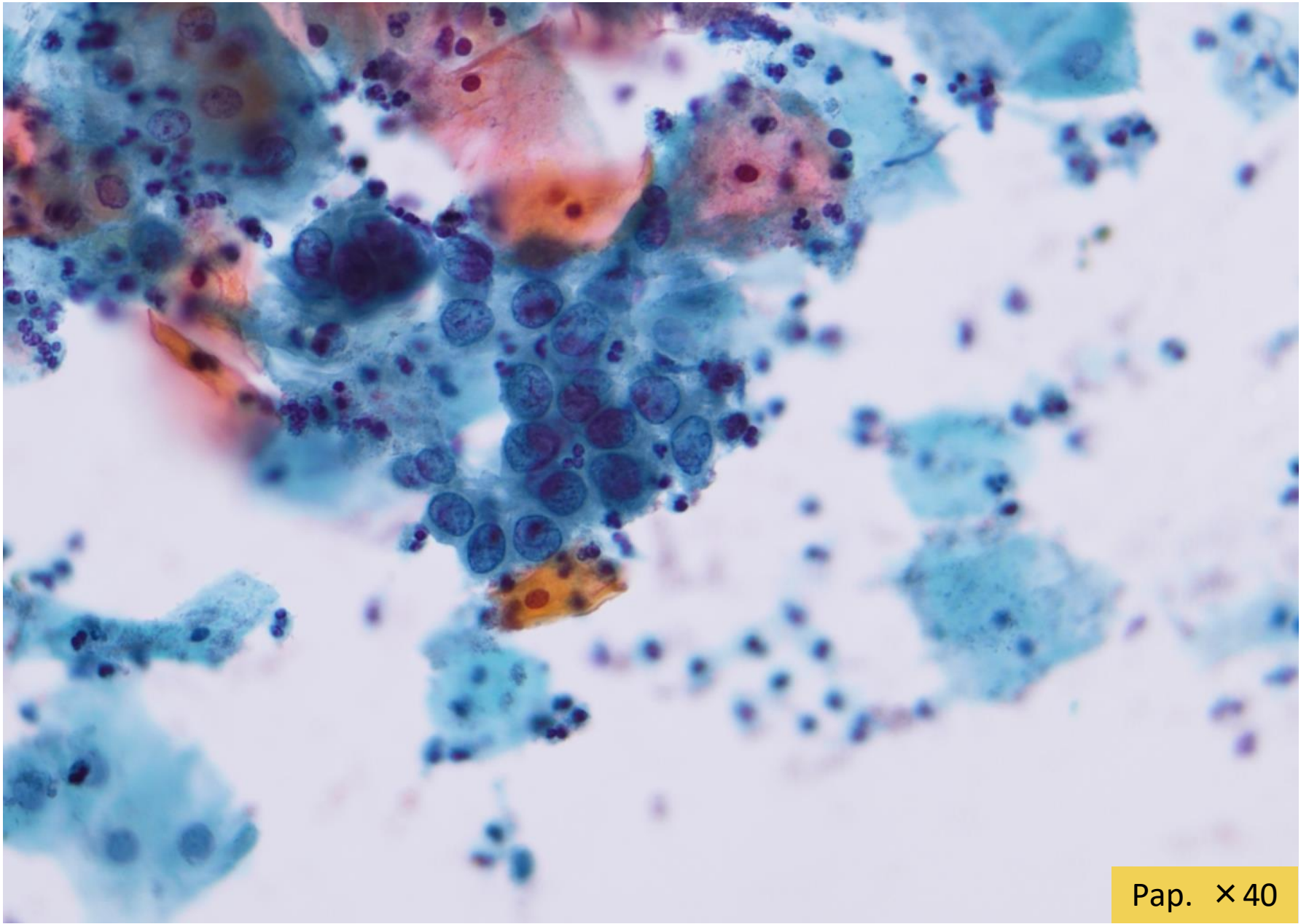
既 往 歴 ・ 家 族 歴 : 無

不 正 出 血 : 無

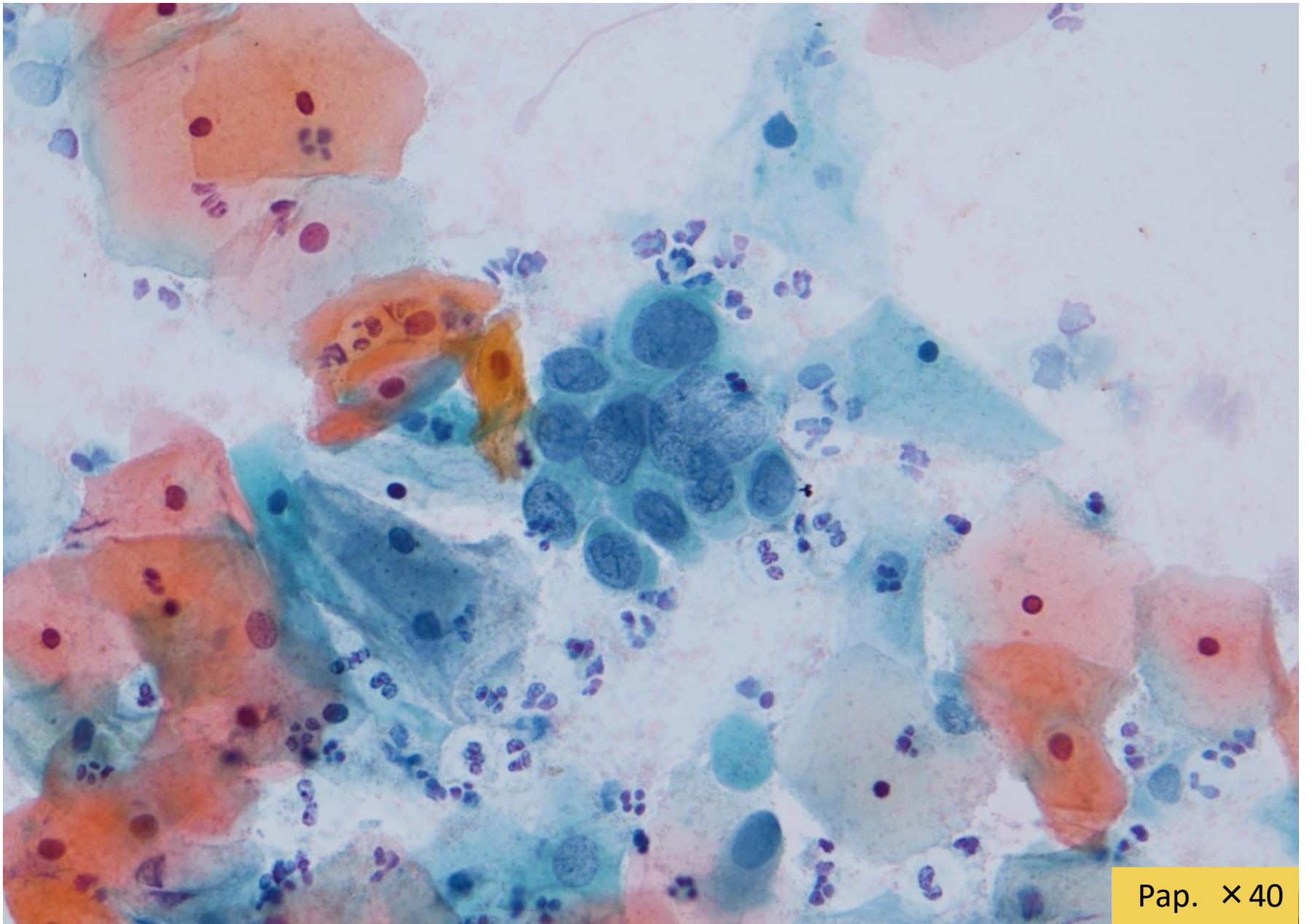
ホ ル モ ン 剤 : 使 用 無



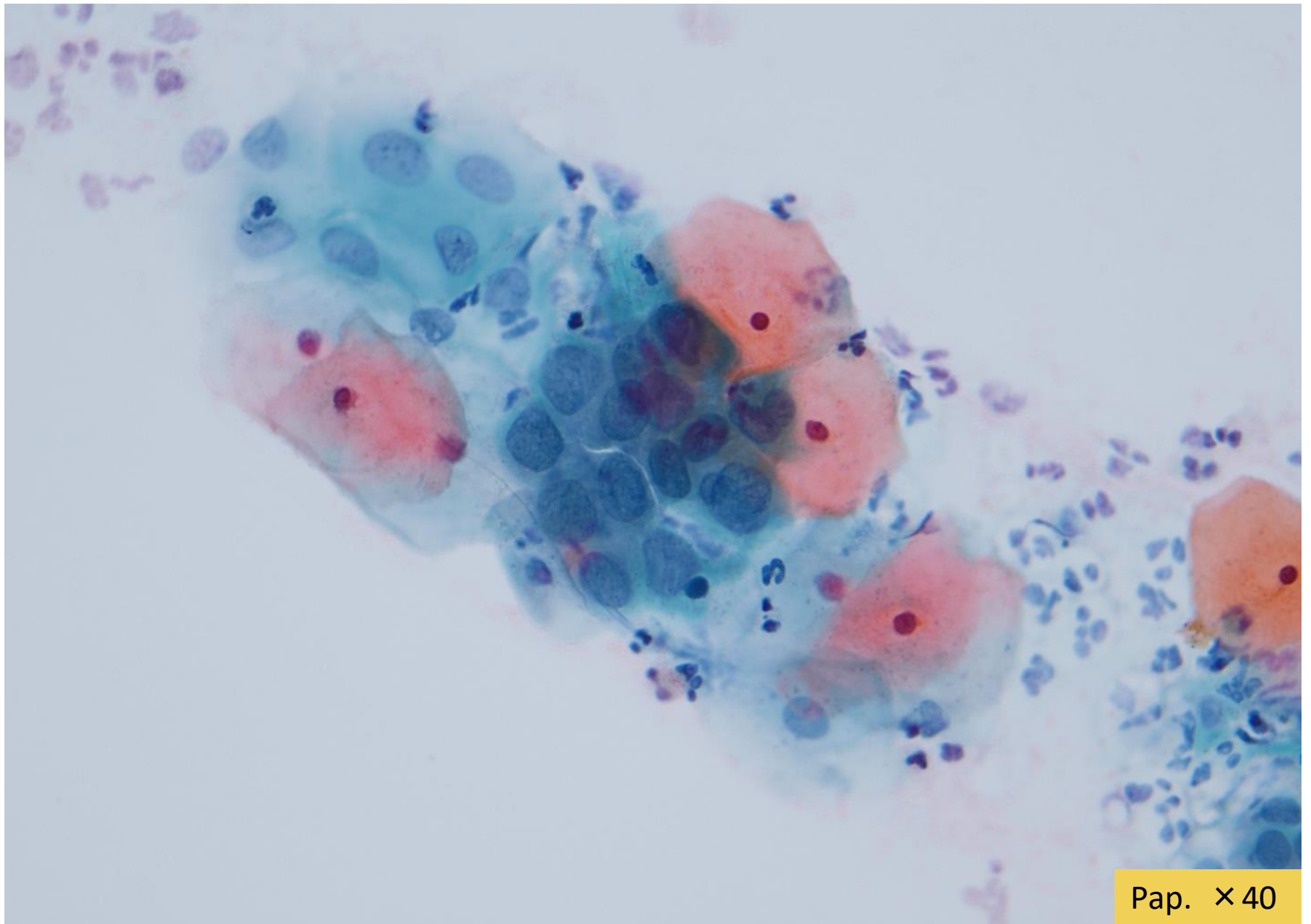
Pap. × 20



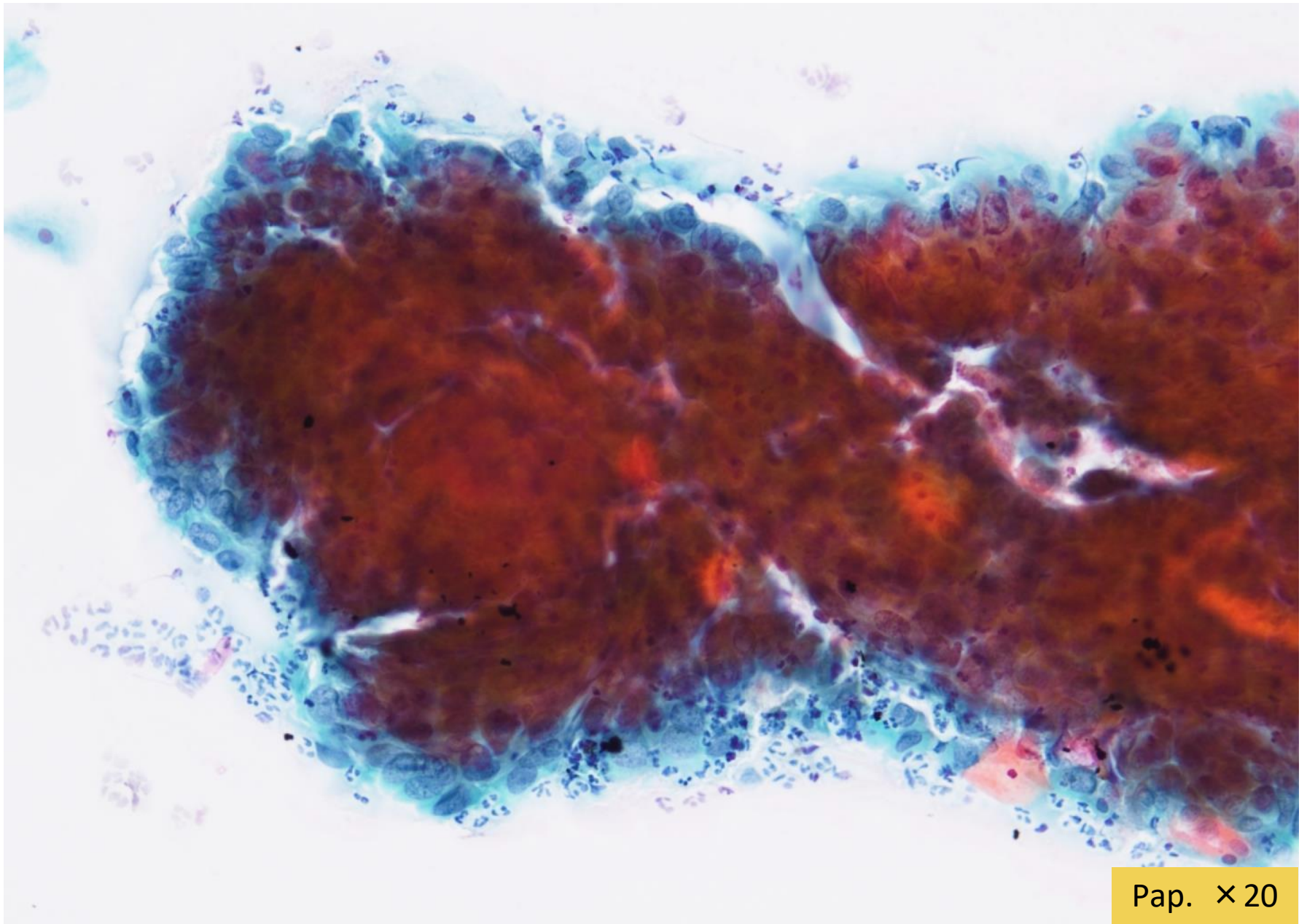
Pap. × 40



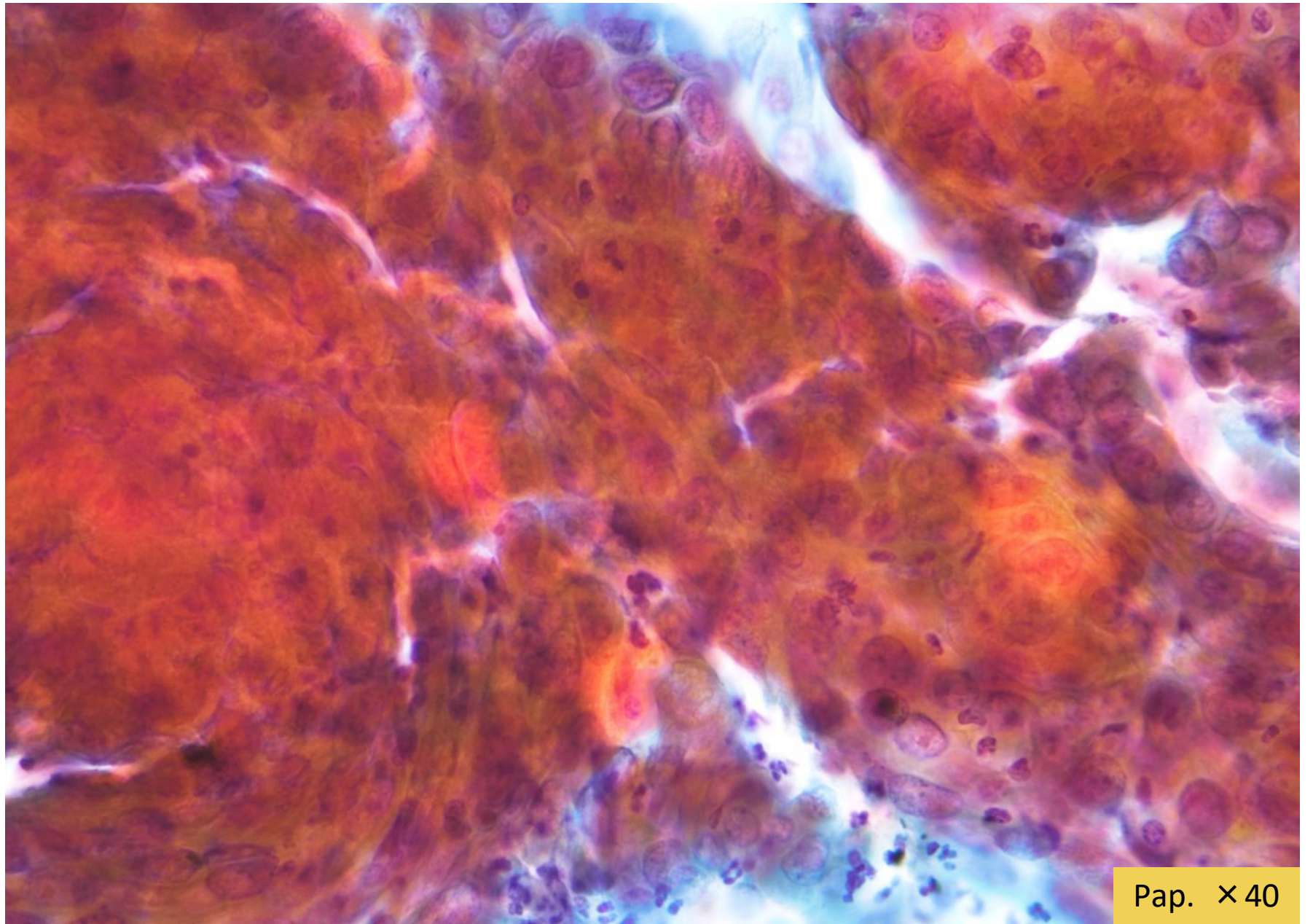
Pap. × 40



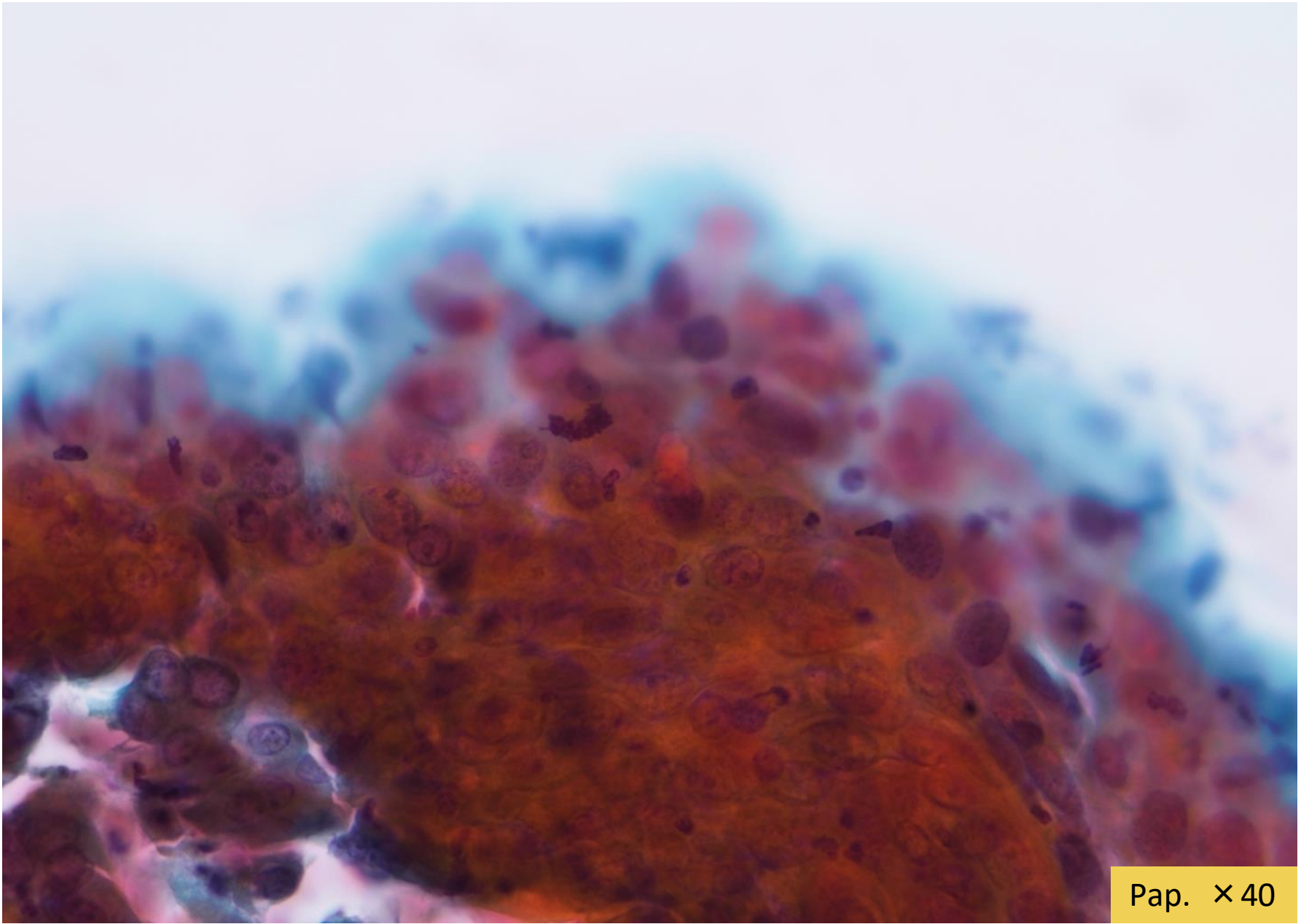
Pap. × 40



Pap. × 20



Pap. × 40



Pap. × 40