

症例1 呼吸器

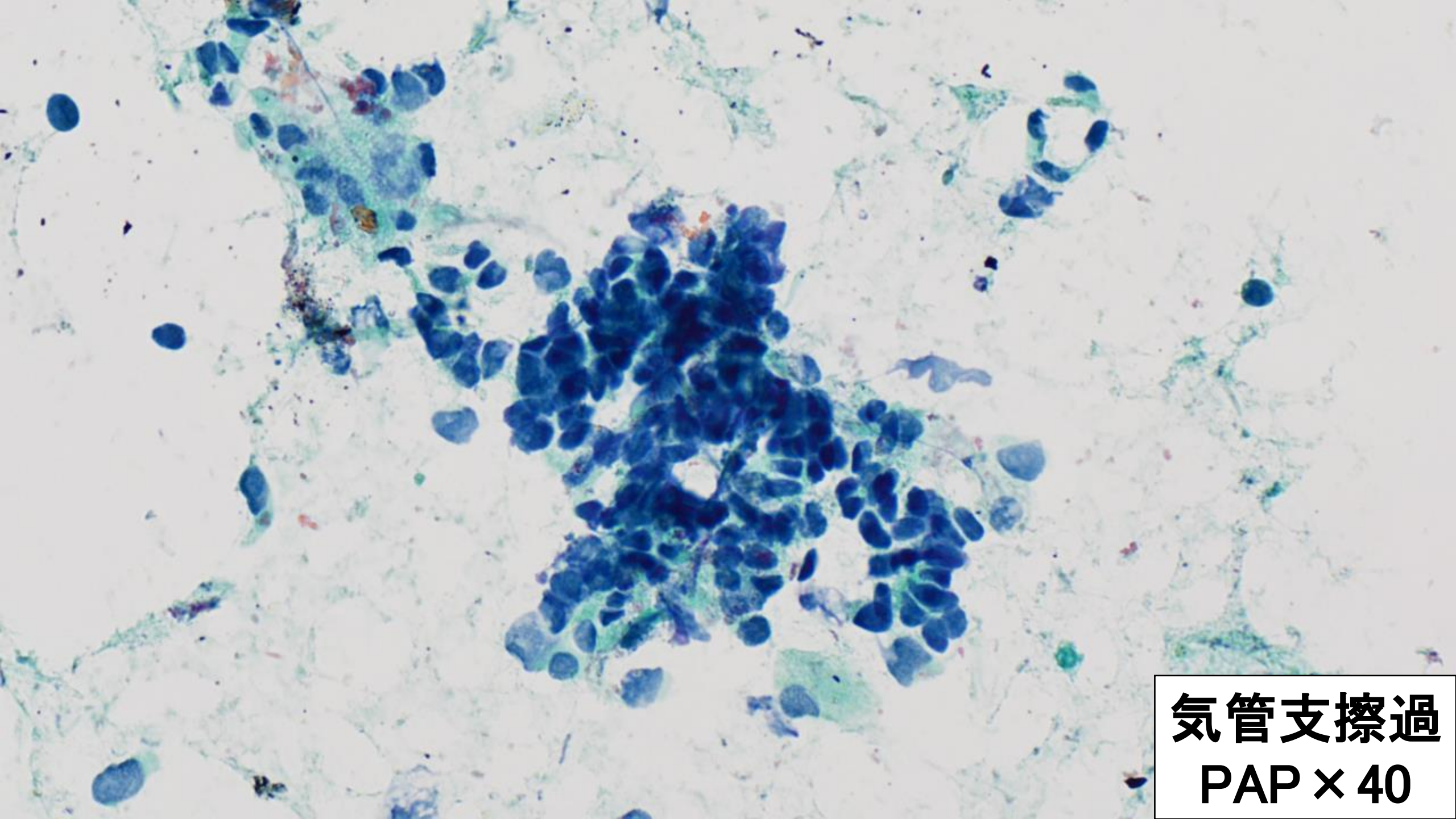
【患者】 70代、男性

【検体】 気管支擦過、気管支洗淨

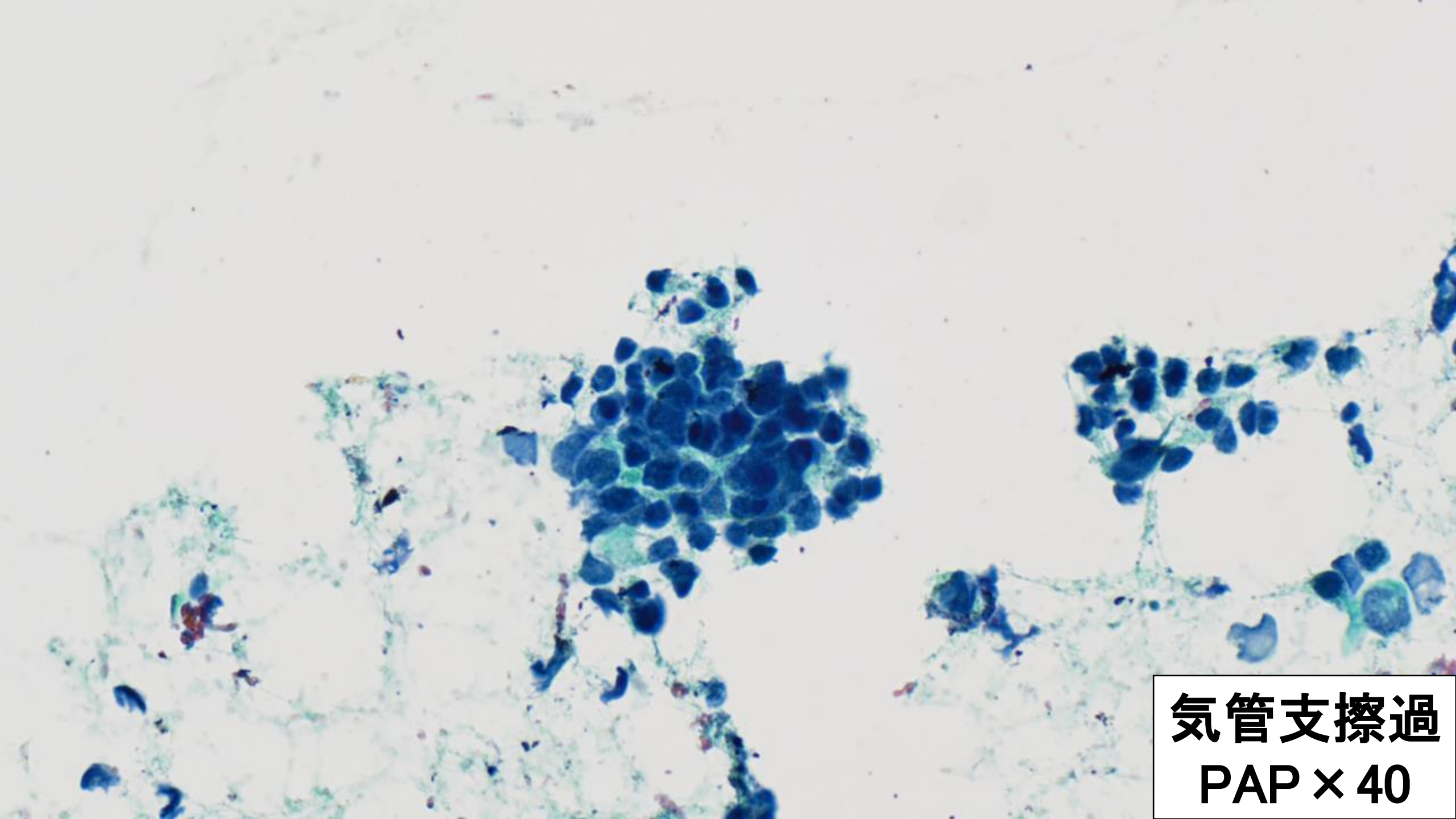
【現病歴】

前医より、両胸鎖関節部の腫脹、肺病変疑い、骨腫瘍疑いのため精査目的として当院呼吸器内科に紹介となった。

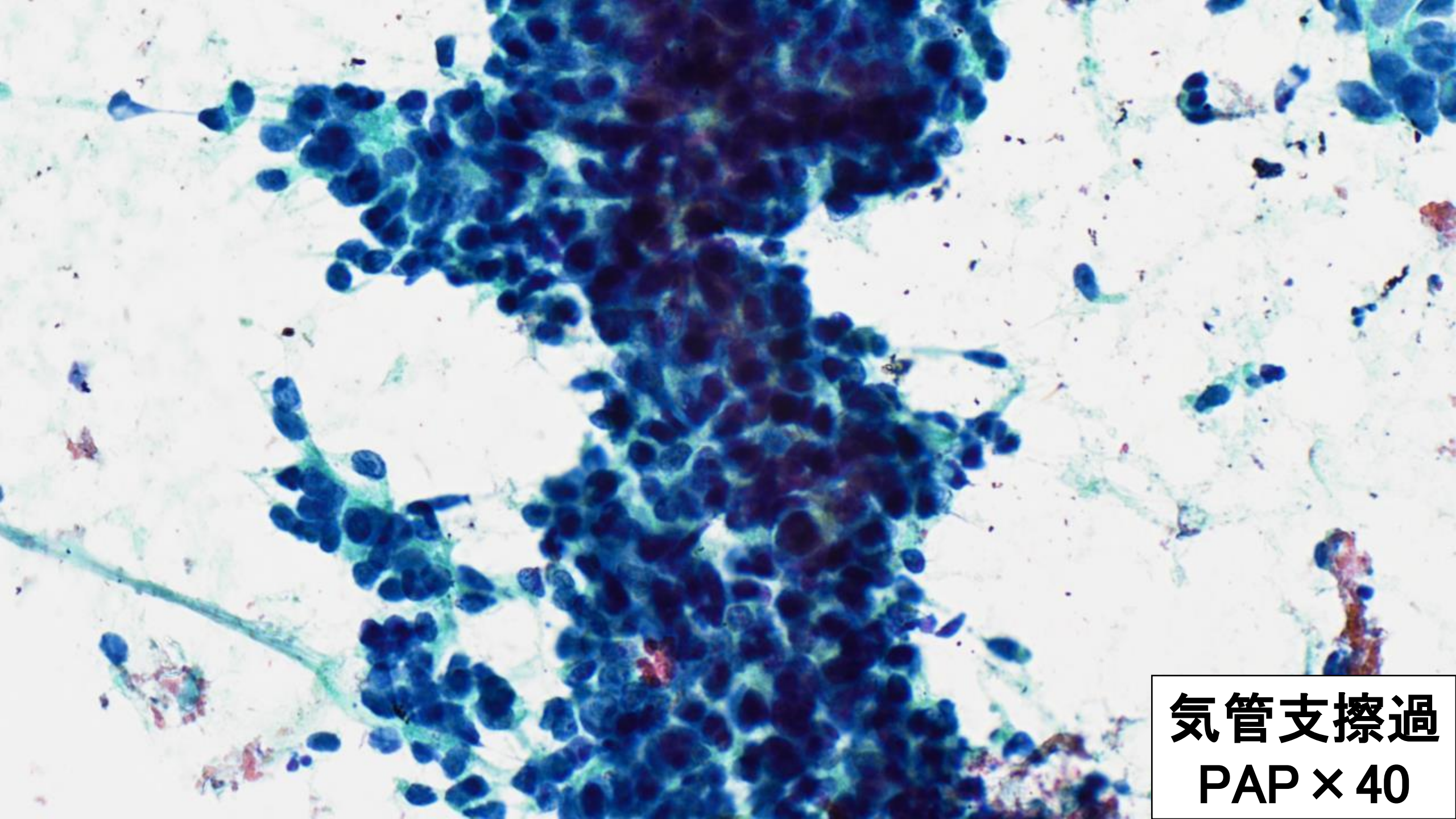
当院血液検査所見ではPSA199ng/ml、CEA15ng/ml ProGRP117pg/mlと高値であった。造影CT検査、MRI検査では右肺上葉結節、広範囲のリンパ節腫大、軟部組織の増生を伴った骨硬化像を認め、気管支鏡検査にて気管支擦過、洗淨細胞診および組織生検が施行された。



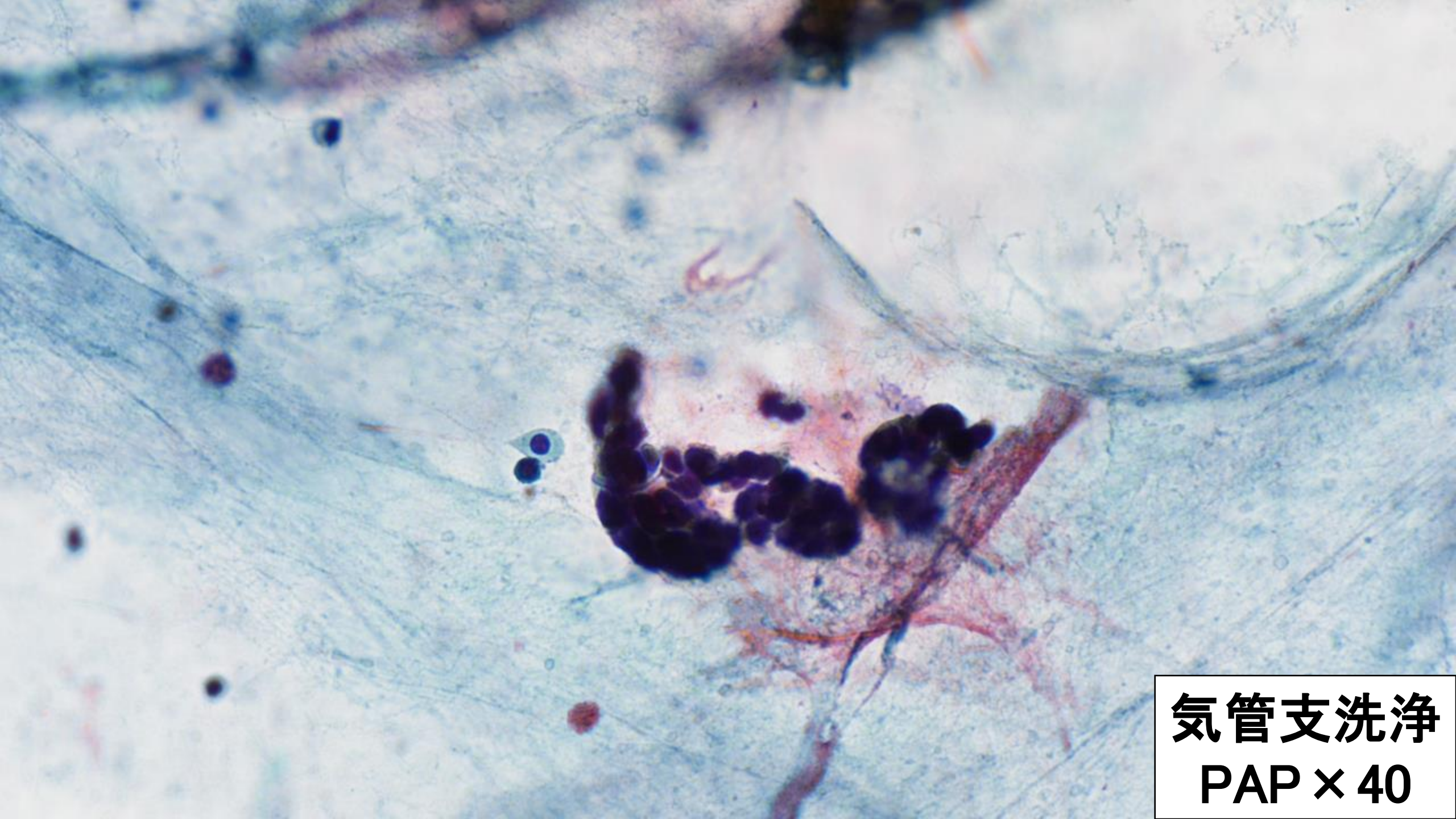
氣管支擦過
PAP × 40



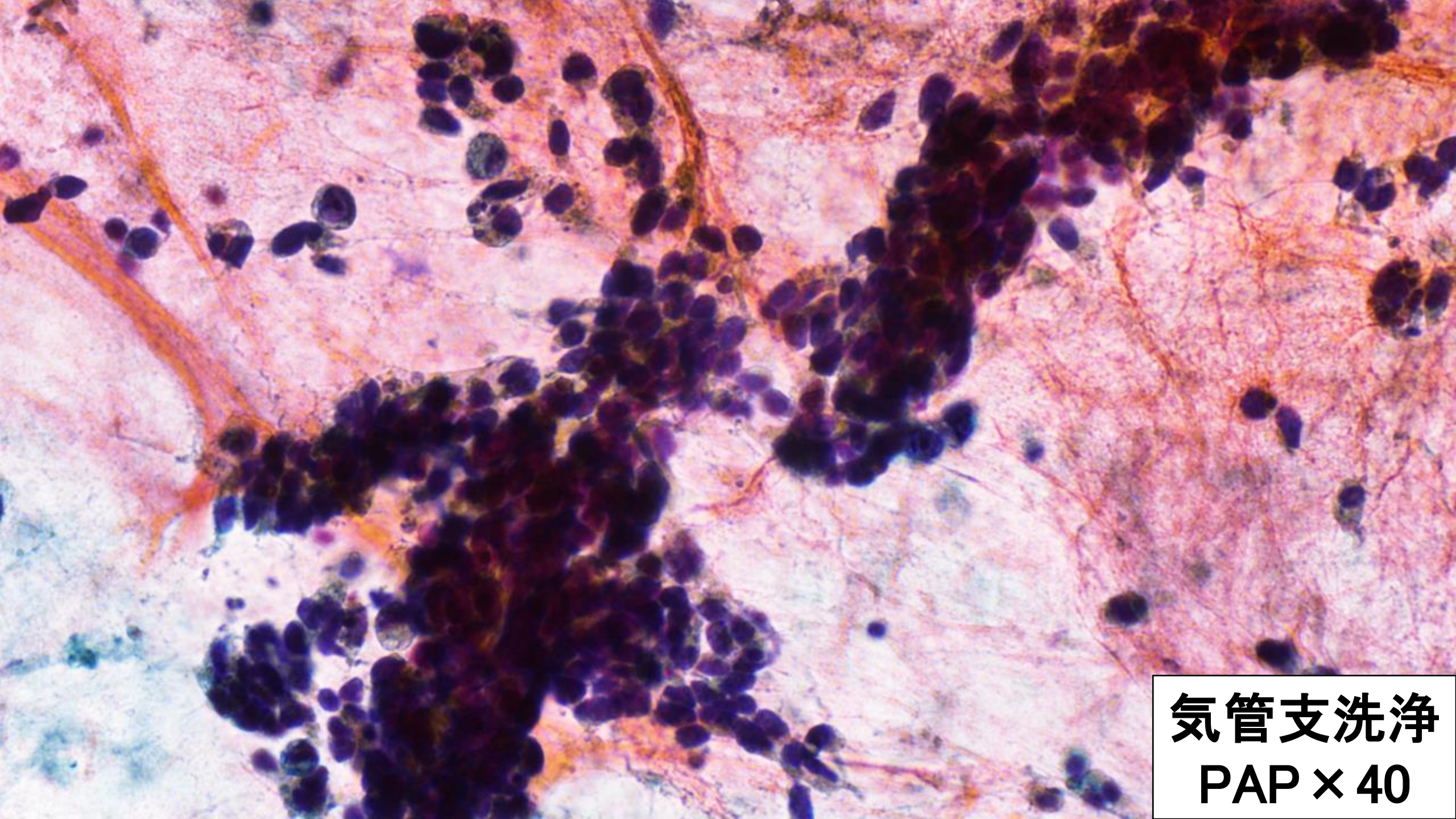
氣管支擦過
PAP × 40



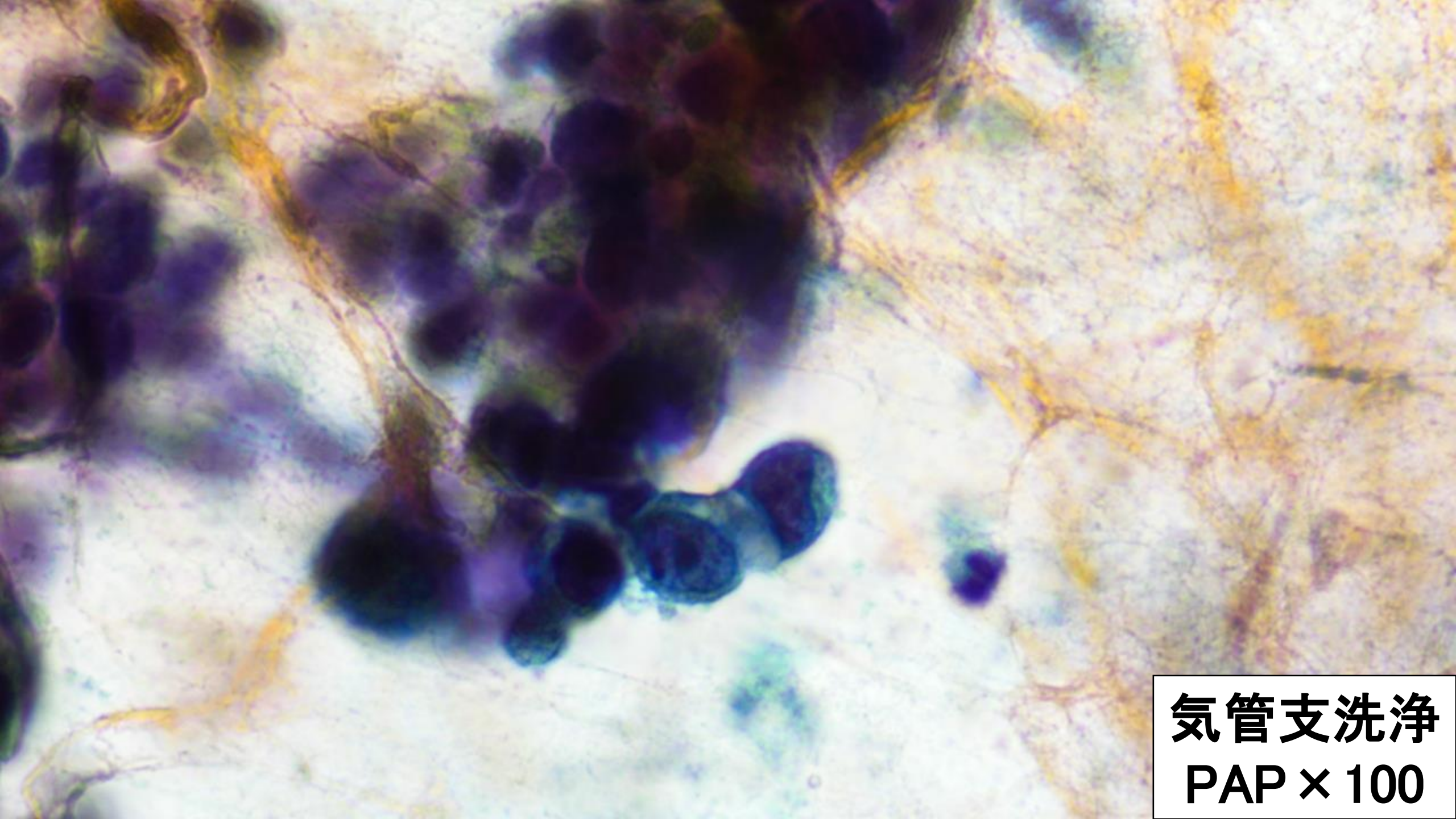
氣管支擦過
PAP × 40



気管支洗浄
PAP × 40



気管支洗浄
PAP × 40



気管支洗浄
PAP × 100