

スライドカンファレンス

症例1.

甲状腺

【患者】

40代、女性。5年前より頸部腫瘍を指摘され経過観察。

【経過】

咽頭痛のため受診。頸部腫瘍の精査を行い、超音波検査を実施。

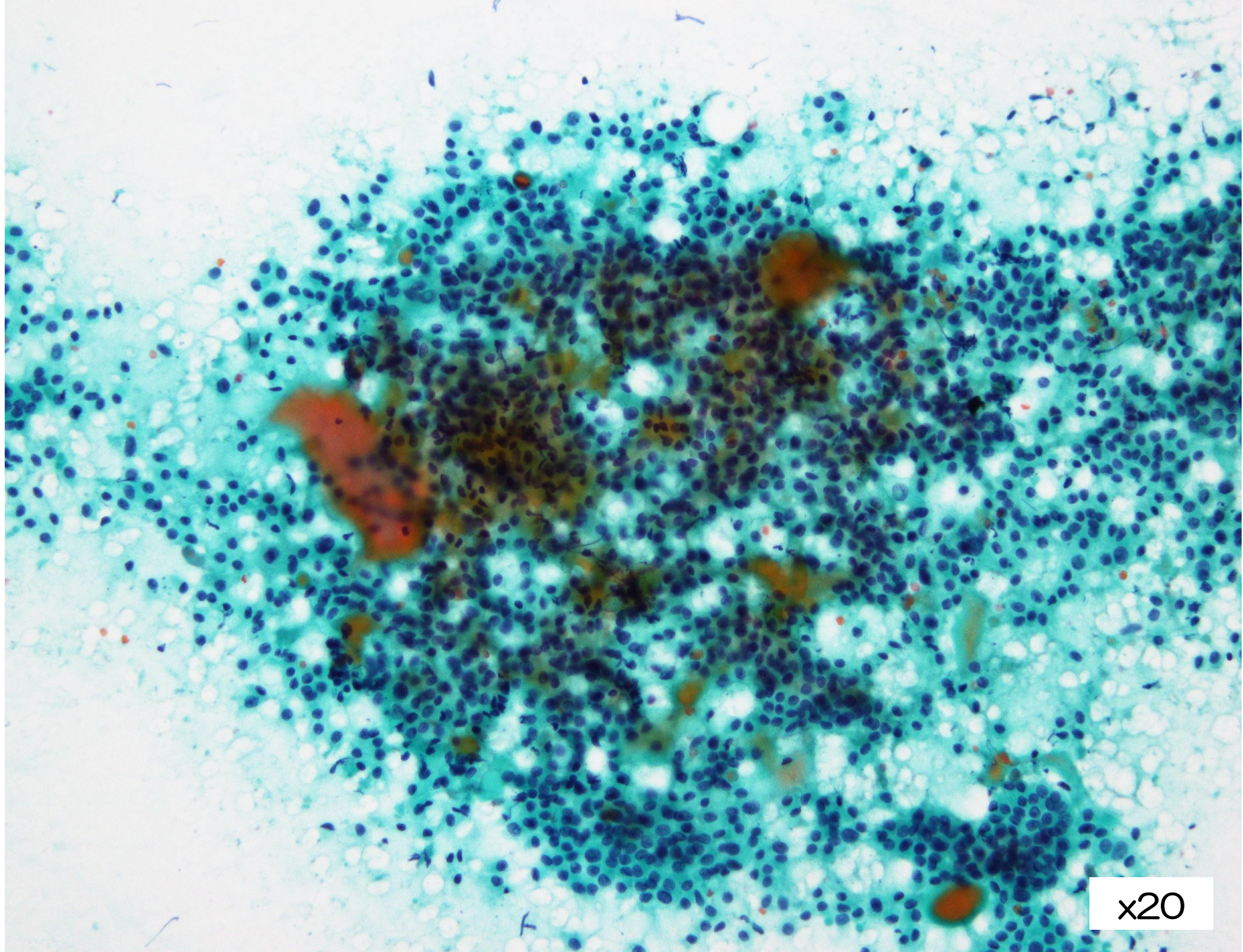
20x14x26mmのやや不整な単結節腫瘍を認めFNA施行。

【材料】

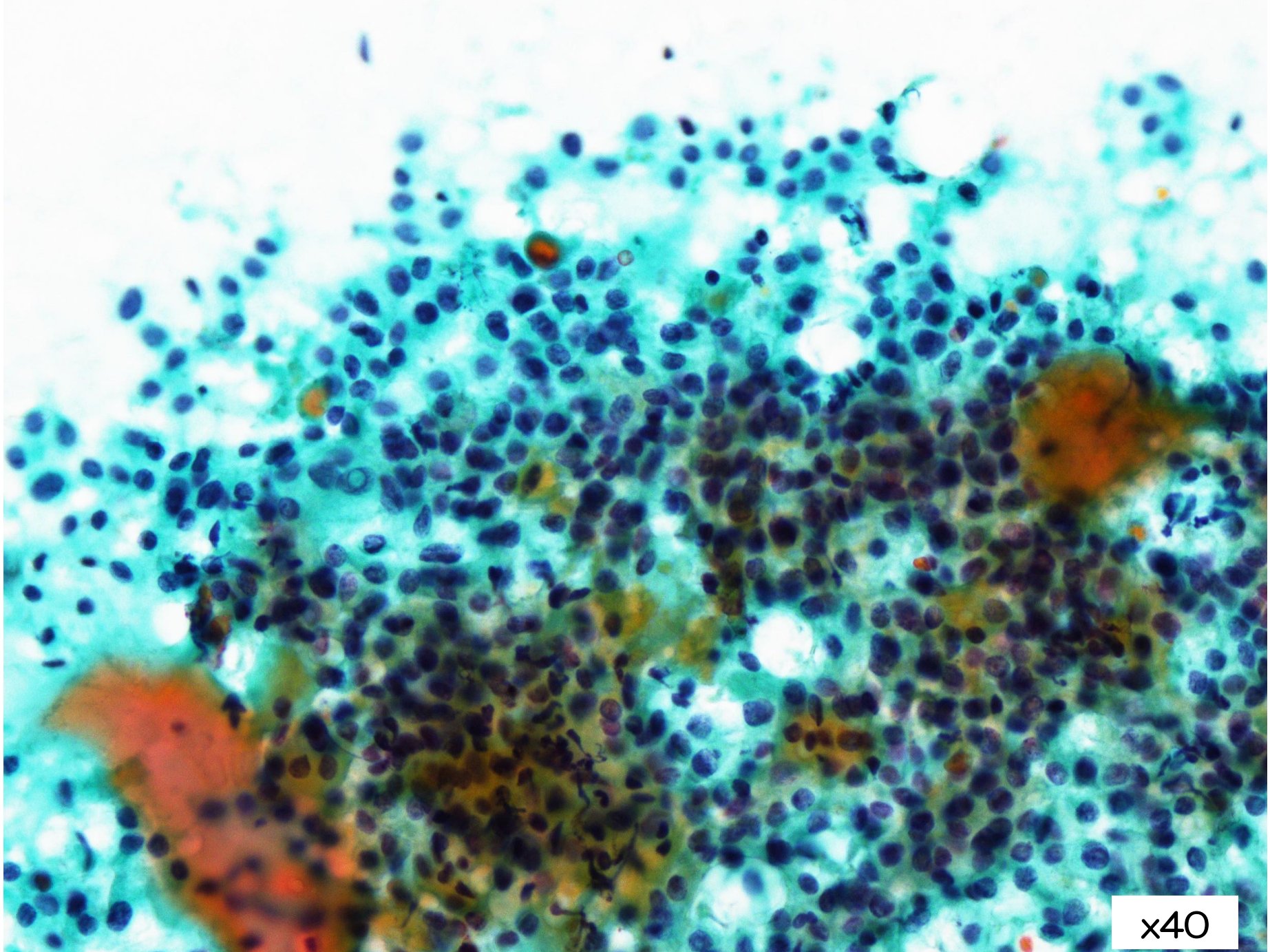
甲状腺左葉穿刺吸引細胞診（直接塗抹法）

受診時の血液検査データ

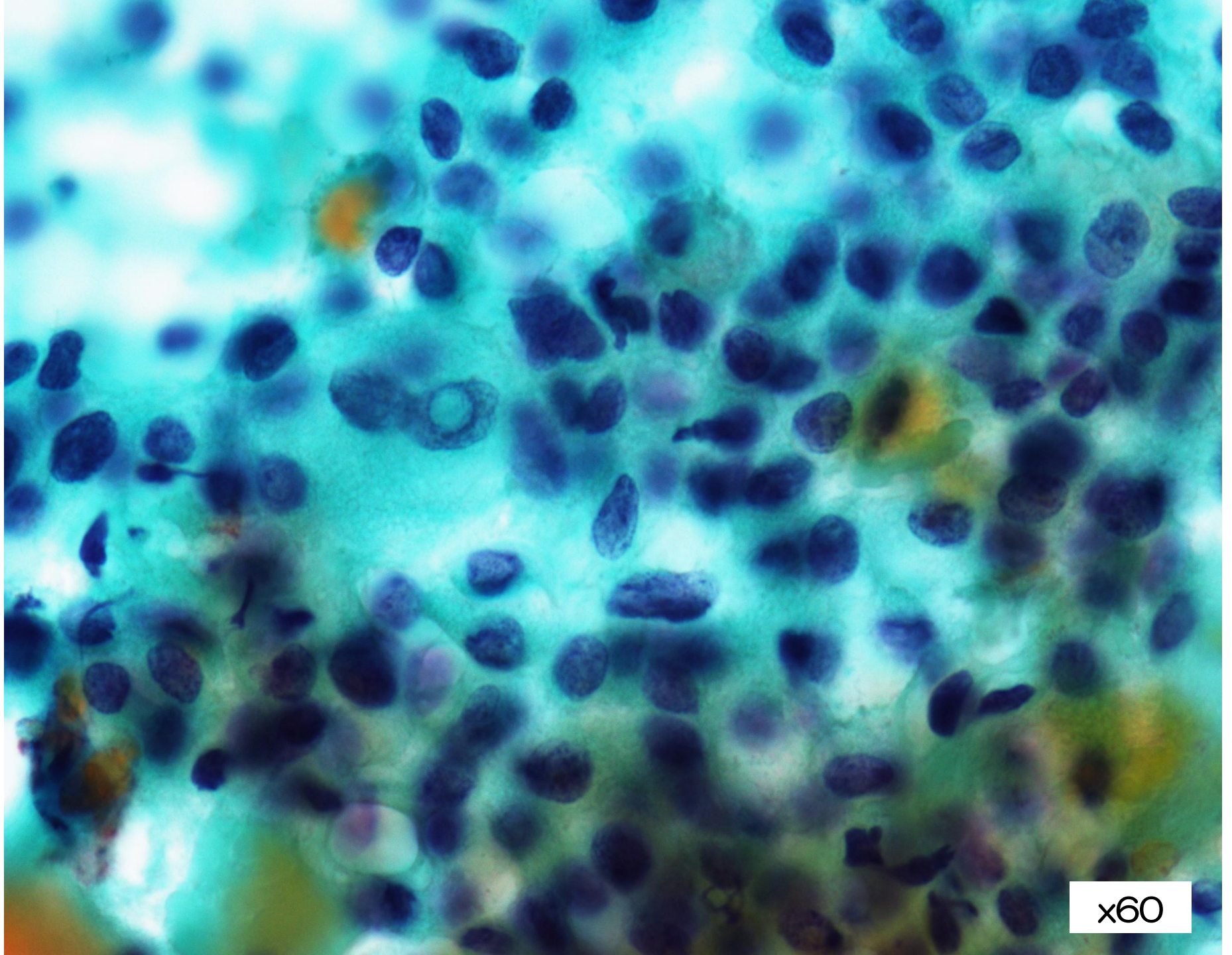
T3	2.7 pg/mL
T4	1.0 ng/dL
サイログロブリン	45.7 ng/mL
抗サイログロブリン抗体	< 5.0 IU/mL
抗甲状腺ペルオキシダーゼ抗体	< 3.0 IU/mL



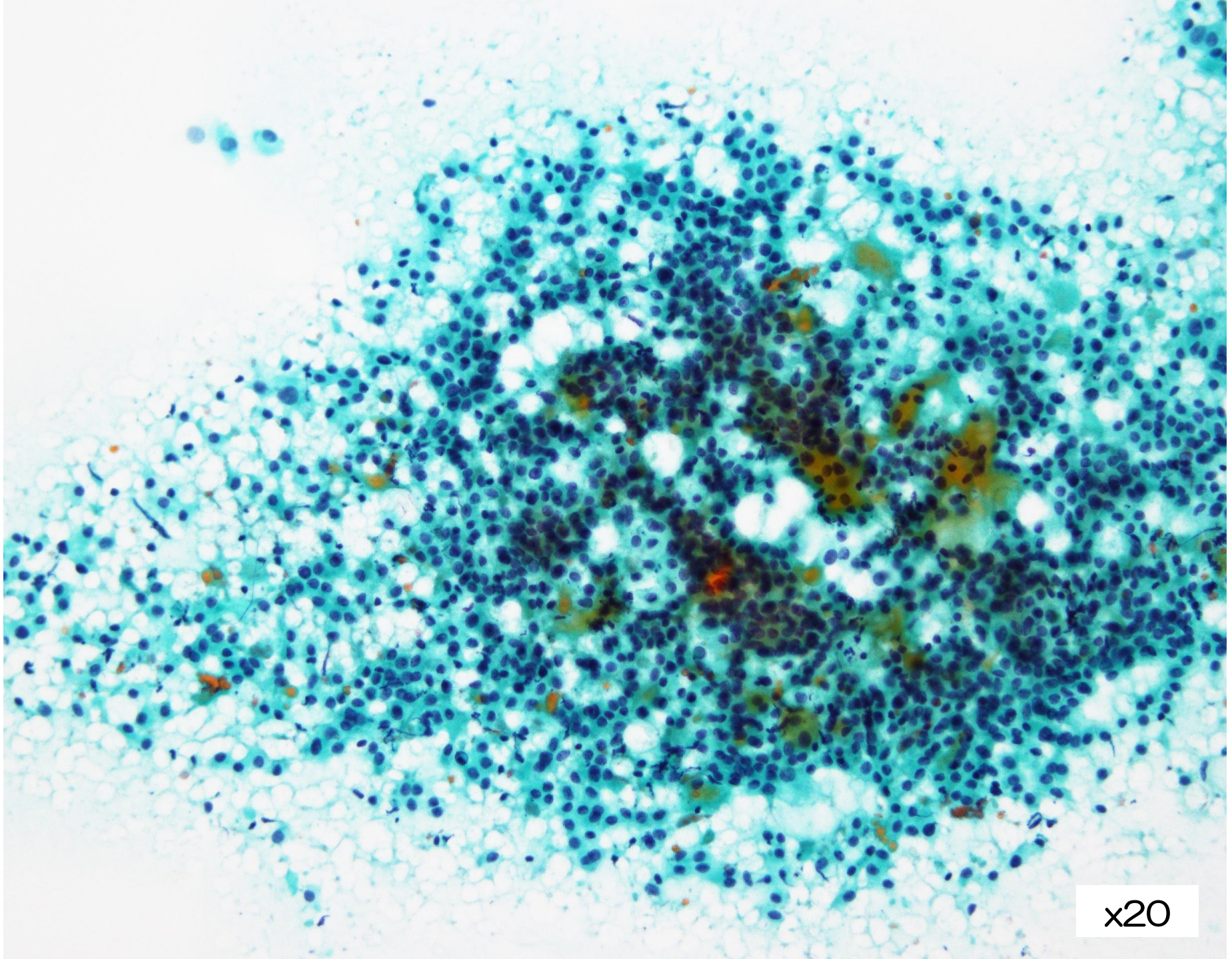
x20



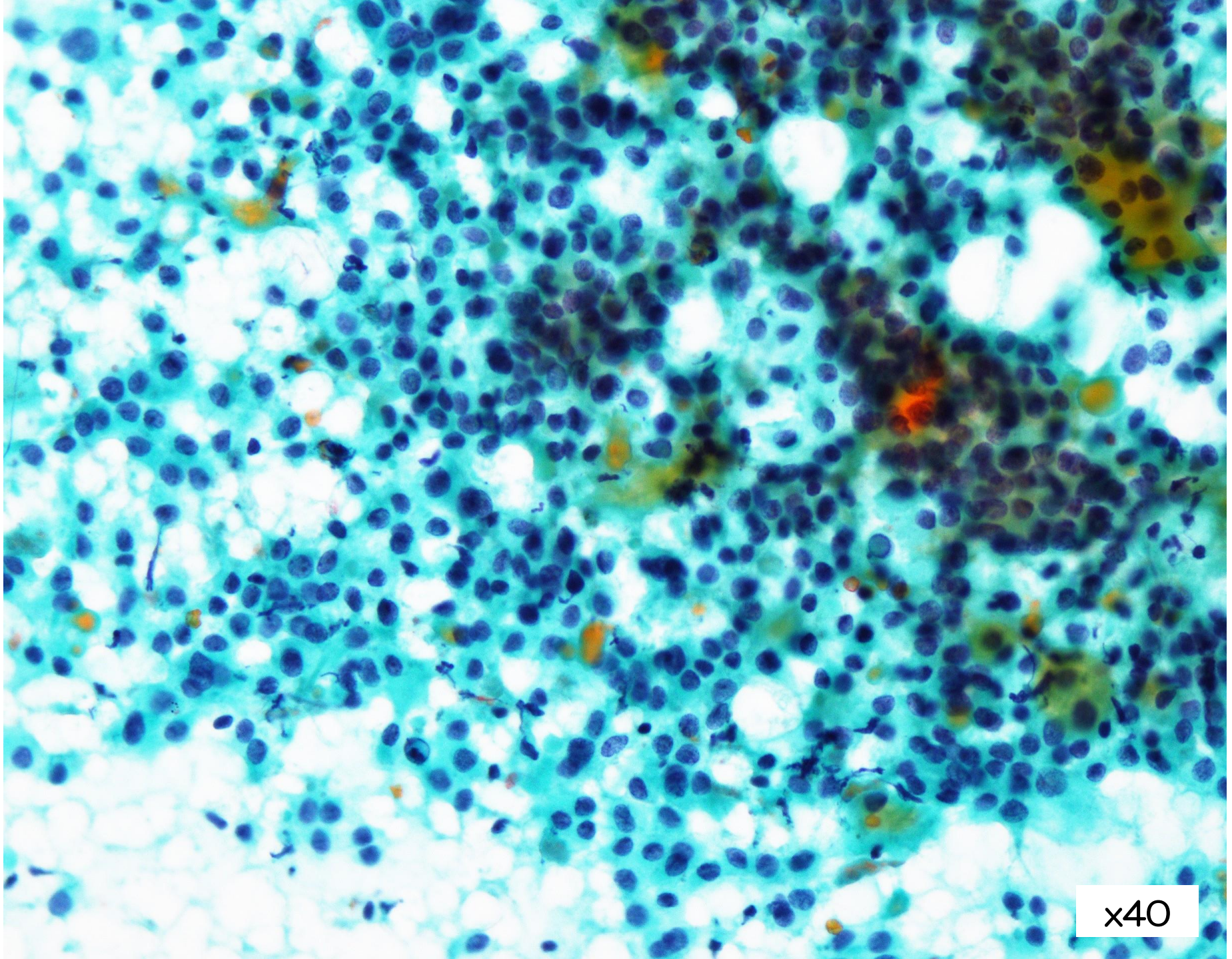
x40



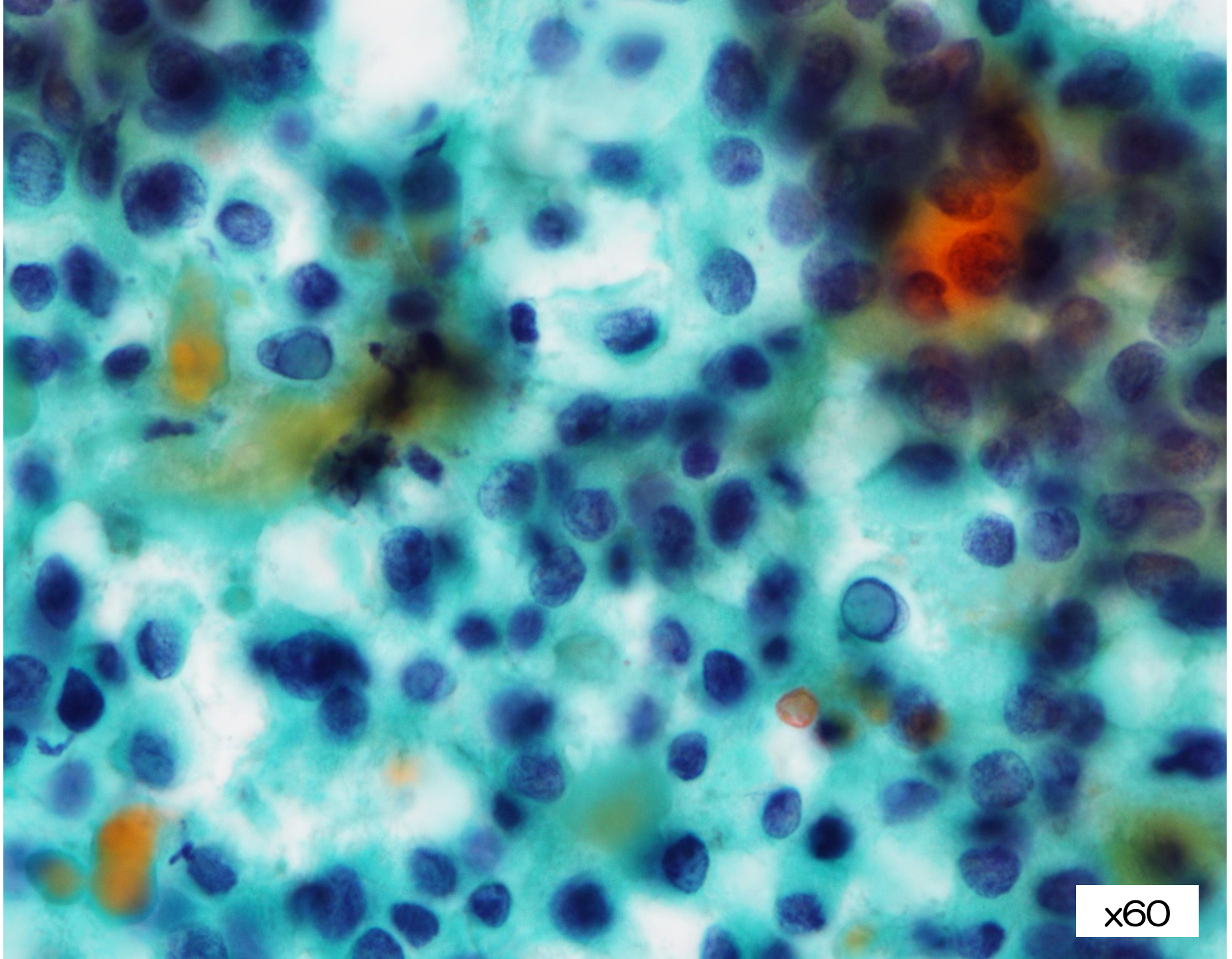
x60



x20



x40



x60